Bericht

über die

an der kgl. Frauenklinik in den Jahren 1884 und 1885

ausgeführten

Prolapsoperationen.

Inaugural-Dissertation

verfasst und der

hohen medicinischen Fakultät der kgl. Ludwig-Maximilians-Universität München

unter dem Präsidium des

Herrn Geh.-Rath Prof. Dr. **Winckel**

zur

Erlangung der Doktorwürde

in der

Medizin, Chirurgie und Geburtshilfe

vorgelegt von

Max Engelmann,

appr. Arzt aus Bayreuth, z. Z. Volontärarzt an der kgl. Frauenklinik zu München.

München, 1886.

M. Pössenbacher'sche Buchdruckerei (Eigenthümer Max Franz).

Es sind auf den folgenden Blättern 11 Prolapsoperationen zusammengestellt, welche in den Jahren 1884 und 1885 an hiesiger Frauenklinik ausgeführt wurden. Bevor ich zur krankengeschichtlichen Darlegung der einzelnen Fälle und ihres Verlaufes übergehe, wozu mir Herr Geheimrath Professor Dr. Winckel die gütige Erlaubniss ertheilte, sei mir erlaubt, in Kürze einen zusammenfassenden Bericht über die Fälle zu erstatten, einige wichtigere Punkte aus den einzelnen Krankheitsgeschichten herauszugreifen und genauer zu besprechen. Es handelt sich dabei um das Vorhandensein von Complikationen, um die Zahl und den Verlauf der vorausgegangenen Geburten, bei welchen Kranken Temperatursteigerungen stattfanden, das Verhalten der Blase und des Mastdarms, endlich ist auch der Operationserfolg zu erwähnen, d. h. in welchen Fällen die Radikalheilung durch eine Operation erzielt wurde, und in welchen Fällen eine oder mehrere Nachoperationen nöthig waren.

Von den 11 operirten Frauen standen 9 im mittleren Lebensalter (bei Fall VI war das Alter nicht genauer zu eruiren), der im Fall VII mitgetheilte Krankheitsbericht betrifft eine noch in anderer Hinsicht bemerkenswerthe Nullipara von 28 Jahren und in Fall IX handelt es sich um eine im 58. Lebensjahre stehende Patientin. Das Durchschnittsalter der Patientinnen beträgt 41,1 Jahre. Alle Patientinnen gehörten der ärmeren, arbeitenden Klasse an und waren, da sie auf Erwerb angewiesen zu schweren häuslichen und anderen Arbeiten verpflichtet waren, nicht in der Lage, sich in den Wochenbetten die nöthige Schonung zu gewähren.

Die Frauen selbst beziehen ihr Leiden, wie aus den Anamnesen hervorgeht, in der Mehrzahl der Fälle auf mangelhafte Schonung im Wochenbett zurück, auf verschiedene äussere Einwirkungen und Insulte des täglichen Lebens, besonders auch das Heben schwerer Lasten. Dasselbe ätiologische Moment kommt auch für die bisweilen nöthigen Nachoperationen in Betracht, indem die operirten Frauen auf ihre Entlassung aus der klinischen Nachbehandlung dringend vor ihrer vollständigen Heilung entlassen werden mussten (Fall VI und IX), oder auch vollständig geheilt, sich die doch noch nöthige Schonung nicht gewähren konnten. Bei der schon erwähnten Nullipara (Fall VII) soll das Leiden angeblich durch schweres Heben während der Menstruation entstanden sein, doch scheint der bei dieser Patientin gleichzeitig bestehende Ovarialtumor und die dadurch gesetzten Veränderungen im intraabdominellen Druck im Verein mit den erwähnten äusseren Schädlichkeiten zur Entstehung des Prolaps wesentlich beigetragen zu haben; bei den übrigen Frauen ergab die Anamnese zur Evidenz den bedeutungsvollen Einfluss vorausgegangener schwerer oder durch Kunsthilfe beendigter Geburten.

Fall I: 2 Geburten, davon die 2. mit dem forceps beendigt.

Fall II: 3 Geburten, davon die 1. mit dem forceps beendigt.

Fall III: 8 spontane Geburten.

Fall IV: 1 spontane Geburt.

Fall V: 4 Geburten, davon die 1. mit dem forceps beendigt.

Fall VI: 2 Geburten, die 1. mit dem forceps beendigt, bei der 2. wurde die Nachgeburt künstlich gelöst; 2 Fehlgeburten im 3. und 5. Monat.

Fall VII: —

Fall VIII: 4 Geburten, darunter eine Zwillingsgeburt, der 2 Zwilling wurde an den Füssen extrahirt.

Fall IX: 1 spontane Geburt.

Fall X: 2 spontane Geburten.

Fall XI: 1. Geburt wurde mit dem forceps beendigt, bei der 2. wurde die Nachgeburt künstlich gelöst; 2 Fehlgeburten 11 und 12 Wochen post conceptionem.

Nach der angeführten Zusammenstellung wurde bei 5 Frauen der forceps applicirt, (Fall I, II, V, VI, IX), bei 2 von diesen Fällen (Fall VI und IX) wurde die Nachgeburt künstlich gelöst, im Fall VIII ist eine Zwillingsgeburt notirt, der 2. Zwilling wurde an den Füssen extrahirt. Bandl erklärt den zu Prolaps prädisponirenden Einfluss schwerer oder durch Kunsthilfe beendigter Geburten dadurch, dass der Kopf des Kindes am Beckenboden ein Hinderniss findet und die darüber liegende Scheide und das Collum uteri nach und nach sehr verdünnt werden; diese Verdünnung und Verlängerung muss sich ganz natürlich auch auf die nächste Umgebung erstrecken und nach solcher Entbindung bleiben nicht nur die Wände des betroffenen Uterovaginalschlauches dünner und lockerer, sondern auch seine nächste Umgebung, welche mit die Aufgabe hat, den Uterovaginalschlauch in seiner Lage zu erhalten, bleibt länger und kann diese Aufgabe nicht mehr so regelmässig als nöthig ist erfüllen. Auf diese Weise also käme die Prädisposition zu Vorfällen zu Stande und Bandl konnte in der Mehrzahl von Fällen gegenüber von normalen Fällen dieses Dünnerbleiben der Scheide und des Collum bei nach solcher Geburt verstorbenen Frauen durch Talginjektion in die Unterovaginalhöhle, durch nachheriges Gefrierenlassen und Durchschneiden deutlich beweisen.

In Fall I und III besteht eine nicht seltene Complikation des Prolaps mit Hernienbildung; im Fall I ist eine rechtseitige Inguinalhernie, im Fall III eine doppelseitige Inguinolabialhernie vorhanden. Dieses Zusammentreffen scheint kein zufälliges zu sein und scheint nach den an der Wiener Frauenklinik hierüber angestellten Untersuchungen seinen Grund darin zu haben, dass bei abnorm schweren Geburtsverlauf, wobei die Scheide oder das Collum abnorm verlängert oder verdünnt werden, auch der Leisten-

kanal durch das oft sehr stark gespannte lig. rot. einen starken Zug erfahren muss.

Prolapsus uteri completus war zu konstatiren in den Fällen I, V, VI, und zwar bei Fall V ex hypertrophia port. vagin., bei Fall VI ex hypertrophia port. interm. Prolapsus uteri incompletus bestand in den Fällen II, III, VII, VIII, IX, X. Descensus uteri mit Inversion der vorderen Vaginalwand in Fall IV und XI. In Retroflexion war der Uterus prolabirt in den Fällen I-V, VII, X, XI, retrovertirt lag er in Fall VIII, anteflectirt im Zustand der senilen Atrophie im Fall IX. Einstülpung der hinteren Harnblasenwand (Cystocele) war in allen Fällen vorhanden, Einstülpung der vorderen Rectalwand (Rectocele) bestand in Fall V-VII, und auch bei diesen nur in geringem Grade.

Was das Operationsverfahren betrifft, so wurde die Colporrhaphia anter. in allen Fällen in der Weise ausgeführt, dass aus der vorderen Vaginalwand ein der Grösse des Vorfalls entsprechendes, längsovales, myrthenblattförmiges Stück excidirt wurde, bei der Colporrhaphia poster. wurde das Hegar'sche Verfahren, bestehend in trinangulärer Anfrischungsfigur mit nach der Portio gerichteter Spitze und gegen den Damm hin gerichteter Basis nebst gleichzeitiger Anfrischung des untern Theiles der grossen Labien, in Anwendung gezogen, wodurch eine beträchtliche Verengerung der Vagina sowohl als besonders des Introitus erzielt wurde; in Fall VIII wurde nach der von Winckel angegebenen Methode operirt, indem nahe am frenulum bei den Hymenalresten eingestochen und flach hinter der Vaginalwand auf beiden Seiten nach aufwärts gegangen und so Schleimhaut und Muskelschichte entfernt wurde. Nach oben wurden 2 Lappen gebildet, die, nachdem die übrige Anfrischungsfläche durch die Naht vereinigt war, in der Vagina gelegen über den obersten Nähten zur Vereinigung gebracht wurden. Die Dauer der Colporrh. anter. (Anfrischung, Glättung, Blutstillung und Vernähung) betrug im Mittel 20 Minuten, die Colporrh. poster. nahm 25–30 Minuten in Anspruch;

beide Operationen wurden gewöhnlich in einer Sitzung ausgeführt. Als Nahtmaterial diente mit nur geringen Ausnahmen fil de florence, das alle Bedingungen eines guten Nahtmaterials erfüllt, in einzelnen Fällen blieben die Suturen wochenlang völlig reaktionslos im Gewebe liegen, in einzelnen anderen Fällen eiterten die Stichkanäle, schlossen sich jedoch bald. Ueber das von Martin sehr warm empfohlene, erst in neuerer Zeit bekannt gewordene Küster'sche Juniperuscatgut liegen bis jetzt an hiesiger Klinik keine Erfahrungen vor. Martin macht besonders auf die schöne Narbenbildung aufmerksam, die bei Anwendung dieses Nahtmaterials zu Stande käme.

Abgesehen von geringen Febricitationen in einzelnen Fällen bestand ein ausgesprochenes Fieber in den Fällen I, VII, VIII: in Fall I bewirkte ein eitriger Blasenkatarrh das Fieber, im Fall VII bewirkte dasselbe ein haselnussgrosser auf der Innenseite der rechten grossen Labie sitzender und ein zweiter kleiner Abscess, der in der linken grossen Labie sass. Nach Oeffnung der Abscesse durch Druck und Entleerung des in ihnen ziemlich reichlich enthaltenen Eiters sank die Temperatur bald zur Norm ab. Im Fall VIII kam es 7 Tage nach der Operation zu einem ganz plötzlichen Ansteigen der Temperatur auf 39,2; bei Druck auf die Wunde kam ein Kaffelöffel voll dicker, etwas übelriechender Eiter zum Vorschein. Auch in diesem Falle sank das Fieber unter entsprechender lokaler Behandlung und einmaliger Gabe von 1,0 gr Chinin staffelförmig ab.

In allen Fällen bestanden nach der Operation oft beträchtliche Beschwerden bei der Harn- und Kothentleerung. Der Harn wurde anfangs entweder nur sehr unvollständig und mit brennenden Schmerzen oder künstlich mit dem Katheter entleert, in einem Fall konnte der Harn gleich nach der Operation spontan entleert werden, doch trat dann später Harnverhaltung ein, so dass auch hier der Katheter applicirt werden musste. Im Laufe der Zeit verschwanden jedoch bei allen Patientinnen die Harn-

beschwerden spurlos und der Harn konnte endlich spontan, vollständig und ohne alle Beschwerden entleert werden. Was die oft sehr hartnäckige Obstipation betrifft, so dürfte man sich dieselbe wohl auch zum Theil durch die bei der Operation angelegten, tiefer greifenden Nähte und dadurch entstehenden Faltungen der Mastdarmwand mit Verengerung des Lumens in der ersten Zeit nach der Operation entstanden denken. Durch Ol. Ricini, pulv. liquirit. wurde die Obstipation mit Erfolg bekämpft.

Nachoperationen waren nöthig in den Fällen I, VI, VII, VIII, IX:

Fall I: Etwa 1 Jahr nach der ersten Operation stellte sich Patientin wegen wieder eingetretenen Vorfalls in der Klinik vor. In der Nachoperation wurde die hypertrophirte Portio mit dem Paquelin bis zum Vaginalgewölbe hin abgetragen und in derselben Sitzung auch die Colpoperineauxesis ausgeführt. Der künstlich gebildete Damm mass bei der Entlassung 7,5 cm.

Fall VI: Nach der ersten Operation blieb eine etwa erbsengrosse Communikationsöffnung zwischen Vagina und Damm bestehen, die in einer $^1/_2$ Jahr nach der ersten Operation gemachten Nachoperation durch Anfrischung der Wundränder und Vereinigung derselben durch fil de florence dauernd geschlossen wurde.

Fall VII: Patientin wurde in kleinen Zwischenräumen 5 mal operirt, die ersten 3 mal wegen Prolaps, das 4. Mal wurde Patientin ovariotomirt, das 5. Mal wieder wegen Prolaps. Ueber den Effekt dieser letzten Operation kann noch kein Urtheil abgegeben werden, da die seit derselben verflossene Zeit noch zu kurz ist. Doch steht wohl zweifellos fest, dass bei der Recidivirung des Leidens der bestehende Ovarialtumor eine nicht zu unterschätzende Rolle spielte, so dass also jetzt nach Entfernung des Ovarialtumor die Prognose

bezüglich des Prolaps eine gute sein dürfte, wenn nicht andere Schädlichkeiten bei dem anstrengenden Berufe der Patientin die dauernde Heilung vereiteln sollten. Der künstlich gebildete Damm mass 6 cm.

Fall VIII: Patientin wurde 3 mal wegen Prolaps operirt. Das 2. Mal 2 Monate nach der 1., das 3. Mal 5 Wochen nach der 2. Operation. Als 1. Nachoperation diente die Colporrhaphia post. mit ergiebiger Anfrischung der grossen Labien in ihren unteren Partien, als 2. Nachoperation die Colporrh. ant.

Fall IX: Als Patientin das 1. Mal entlassen wurde, bestand ähnlich wie in Fall VI in der Mitte des Dammes eine etwa erbsengrosse Wundhöhle, die sehr gut granulirte; in der Tiefe derselben befand sich eine stecknadelkopfgrosse Oeffnung, durch welche man mit einer feinen Sonde in die Vagina gelangen konnte. Bei der Nachoperation wurde die Narbe vom vorderen Ende des Dammes oberflächlich bis zu Fistel discidirt, die Ränder der Fistel angefrischt und vernäht.

Ueber den endlichen Effekt der Operationen siehe den einigen Krankengeschichten beigegebenen Auszug aus den brieflichen Antworten der Patientinnen auf briefliche Anfrage über ihr jetziges Befinden.

I. Fall.

Sybilla G., 43 Jahre, Dienstmagd.

30. IV. 84.

Prolaps. uteri completus — Retroflexio uteri — Cystocele-Cystitis Hysterie.

Anamnese: Patientin gibt an, keine erheblichen Kinderkrankheiten durchgemacht zu haben. Seit ihrem 8. Jahr habe

sie namentlich nach dem Essen öfters an Magenschmerzen gelitten, im 18. Jahre bekam Patientin ein Erysipel am rechten Unterschenkel, nach dessen Ablauf sie öfters über krampfartige Schmerzen in demselben zu klagen hatte. In diese Zeit verlegt auch Patientin den Beginn ihrer noch jetzt bestehenden mehr oder weniger heftigen Krampfzustände, die mit Verlust des Bewustseins und Ergriffensein sämmtlicher willkürlicher Muskeln verbunden sein sollen. Ebenfalls im 18. Jahre traten auch zum erstenmal die Menses auf, profus, von 2tägiger Dauer, begleitet von starken Kreuz- und Leibschmerzen; sie kehrten unregelmässig wieder, nach Pausen von bisweilen 6 Wochen. Während der 1. Schwangerschaft bestanden keine erheblichen Molimina; die erste Geburt verlief am 31./XII/68 nach 10 stündiger Dauer spontan — Knabe — Kopflage — Kind lebt und ist gesund. Etwa 14 Tage p. p. bekam Patientin heftige Schmerzen in der Gegend des rechten Poupart'schen Bandes, dazu gesellte sich Fieber, wesshalb Patientin noch 3 Wochen das Bett hüten musste. Nach dieser Geburt pausirten die Menses ein Jahr lang, so dass sich Patientin an einen Arzt wandte. Seit dieser Zeit nun kehrten sie regelmässig wieder. Im 3. Monat der 2. Schwangerschaft begannen wiederum in der rechten Leistengegend die Schmerzen und steigerten sich mit dem Vorrücken der Gravidität in sehr erheblichem Masse. Die 2. Geburt erfolgte am 21./X./76 — Knabe — Kopflage — nach 32 Stunden mit dem Forceps beendigt; Kind lebt und ist der Angabe nach rhachitisch. Infolge der grossen Schwäche und der abermals mit Fieber einhergehenden heftigen Schmerzen im Abdomen und der rechten Extremität konnte Patientin erst nach 4 Wochen das Bett verlassen. Etwa 6 Wochen nach dieser Geburt, also gegen Ende November des Jahres 1876 bemerkte Patientin eines Tages unter der Arbeit, dass unter starken, krampfartigen Schmerzen im Abdomen eine taubeneigrosse Geschwulst aus der rima hervortrat. Von der sogleich befragten Hebamme an einen

Arzt gewiesen, wurde nach gelungener Reposition des Tumor ein Pessar eingelegt, welches von der Patientin absolut nicht ertragen wurde; die Einlegung wurde mehrmals mit dem gleich schlechten Erfolg versucht. Seit dieser Zeit nun hat Patientin gegen ihr Leiden, das ihr nicht gerade sehr erhebliche Schmerzen bereitete, angeblich nichts mehr versucht. Im Jahre 1881 machte Patientin Scharlach mit darauffolgender Nephritis und ödematöser Schwellung der Unterextremitäten durch. Erst im Januar 1884 — auch die Menses traten um diese Zeit (Ende Dezember 1883) noch einmal 3 Tage lang zum letztenmal auf, dabei ging ein nussgrosses Coagulum ab — verschlimmerten sich die Beschwerden; die Geschwulst, anfangs taubeneigross, wuchs zur Grösse einer Mannsfaust heran; besonders gross waren die Beschwerden beim Gehen, oft trat auch heftiger Harndrang auf. Patientin muss sich sehr anstrengen, um eine spärliche Menge eines concentrirten Urins zu entleeren, dazu kam hartnäckige Obstipation. Patientin wurde nun bettlägerig, Appetit gering, Herzklopfen, starke Kreuzschmerzen. So sah sich endlich Patientin veranlasst, diesseitige Behandlung aufzusuchen. Keine hereditäre Belastung.

Status praesens: Mässig guter Ernährungszustand, Wangen eingefallen, Zunge belegt, ein fast über den ganzen Körper verbreitetes, papulöses Exanthem sichtbar; Herz und Lungen normal. Abdomen weich, druckempfindlich. Aus der Vulva ragt eine etwa mannsfaustgrosse Geschwulst von livider Farbe heraus mit einzelnen zum Theil mit Blutborken bedeckten Hervorragungen und Ausbuchtungen; als tiefster Punkt der grösseren Geschwulst ist eine kleinere als port. vag. mit dem orif. ut. ext. erkennbar, die Lippen des Muttermundes derb, ectropionirt; den obern Theil des Tumor bildet die vordere Scheidenwand mit der zum grössten Theil ebenfalls dislocirten hinteren Blasenwand, der untere Theil wird gebildet von der hinteren Vaginalwand; beide Scheidenwände sind trocken, derb, an einzelnen Stellen der verhornten

Epidermis ähnlich; der ganze Uterus ist im Tumor liegend zu fühlen und zwar in schwach retroflektirter Stellung.

Obere Wand des Tumor 7,0 cm.
desgleichen mit port. vag. 9,3 cm.
Hintere Wand des Tumor 9,4 cm.
desgleichen mit port. vag. 11,0 cm.
Umfang des Tumor 25,0 cm.

Die Wand des Uterus dünn, die der Cervix verdickt, bei der Rectaluntersuchung findet sich geringgradige Rectocele. Decubitusgeschwüre sind nicht vorhanden; der ganze Tumor ist ohne Mühe reponirbar.

Patientin hat am ersten Tage nach ihrer Aufnahme in die Klinik während des Nachmittags 2 hysterische Anfälle; Obstruction: Clysma von Ol. Ric.; der Harn, der mittelst Katheters genommen wird, ist hellgelb, wenig sedimentirt, beim Kochen schwach opelescirend, keine Cylinder. Abends desselben Tages ein dritter Anfall.

2. V. Circumscripter Schmerz am Kreuzbein, äusserlich nichts wahrnehmbar, Nachmittags ein Anfall, nach Tisch Erbrechen des Genossenen (Fleischkost), eine breiige Entleerung.

5. V. Morgens: Operation: Colporrhaphia ant. u. post. Unter Narkose wird nach gründlicher Desinfektion der prolabirten Theile aus der vorderen Scheidenwandung ein längsovales Stück excidirt, die Wundränder theils mit in Sublimat gelegenen Catgut, theils mit fil de Florence vereinigt; aus der hintern Vaginalwand wird nach Hegar ein dreieckiges, ziemlich grosses Stück excidirt und auch gegen den Damm hin circa 2,5 cm weit angefrischt. Als Nähmaterial diente hier ebenfalls fil de Florence. Auf die Nähte wird Jodoformpulver und Salicylwatte gebracht. Nachdem Patientin aus der Narkose erwacht war, klagt sie über sehr stark brennende Schmerzen in der Wunde; leichter Blutabgang, Dammwunde zeigt einige Stunden post. op. keine Schwel-

lung. In den folgenden Tagen zeitweise Anfälle und Erbrechen. Der Blutabgang aus der Vagina zeitweise etwas vermehrt, fängt an übelriechend zu werden. Keine Temperatursteigerung (37,2—37,9); Euphorie; die Catgutnähte beginnen heute (9. V.) durchzuschneiden, Entfernung derselben, Patientin hat guten Appetit, fühlt sich matt.

11. V. Patientin hatte 2 Frostanfälle mit darauffolgender starker Transpiration, Puls frequent, voll und kräftig. In der Wunde selbst keine Veränderung, bei Druck auf dieselbe äussert Patientin etwas Schmerz, aus der Vagina entleert sich eine mässige Menge dünnen, grünlich gelben, schwach riechenden Eiters. Patientin ist mit ihrem Befinden zufrieden. Ord.: Vaginalausspülungen, Ol. Ricini. In der Folge trat kein Frost mehr ein. Bezüglich der noch längere Zeit andauernden Temperatursteigerungen siehe die Curve auf folgender Seite.

12. V. Entfernung der zum Theil etwas durchschneidenden Dammsuturen; die Dammwunde ist in ihrem hintern Drittel vereinigt. Patientin klagt über Schmerzen im Abdomen, doch ist kein parametranes Exhudat nachweisbar, das Uriniren verursacht keine brennenden Schmerzen mehr, Schlaf und Appetit schlecht, nach dem Essen bisweilen Erbrechen. Die Wunde wird mit Jodoform behandelt.

17. V. Heute, wie schon die letzten Tage fühlt sich Patientin auffallend besser, sie schläft sehr viel, fühlt sich noch matt, hat jedoch wenig Klagen. Die Temperatur sinkt steil ab. Die Nähte in der Vagina liegen sehr gut, Wundränder sind ziemlich gut vereinigt, Harnröhrenmündung geröthet und geschwellt, Ausfluss vermindert, in den folgenden Tagen wieder etwas vermehrt. Beim Harnlassen Schmerzen, der Urin zeigt mikroskopisch zahlreiche Eiterkörperchen.

22. V. Seit gestern wieder Steigerung der Temperatur, die auf 0,5 gr Chinin rasch zur Norm abfällt und hier verharrt bis zum 30. V.

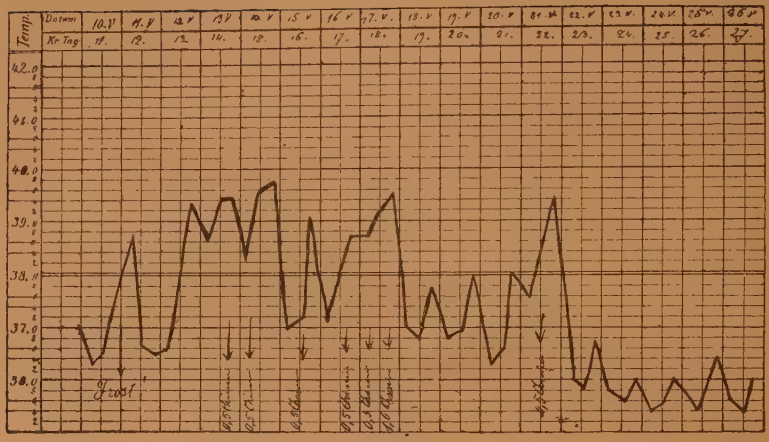

29. V. Patientin bekam Nachmittags ein leichtes Unwohlsein und kühles Gefühl am Rücken, das sie schon früher vor Anfällen gehabt zu haben angibt (Aura hysterica?). In der That trat Nachmittags später ein sehr heftiger Anfall auf, dem 8 weitere folgten. Durch diese gewaltige hysterische Attaque tritt wieder ein ganzes Heer von Beschwerden auf. Erwähnt muss noch werden, dass Patientin Tags darauf, nachdem sie bereits seit dem 23. V. fieberfrei ist (s. Temp. curve) eine einmalige Erhebung der Temperatur auf 39,1 zeigte, die auch ohne Chinin rasch wieder zur Norm absinkt; Ol. Ric.

11. VI. Patientin fühlte sich soweit hergestellt, dass sie glaubt, entlassen werden zu können, Patientin sieht besser und kräftiger aus, die Heilungsvorgänge der Wunde sind gute.

12. VI. Entlassungstag: 38 Tage post operat. Entlassungsbefund: Allgemeinbefinden gut, Appetit vorhanden, Stuhl immer noch obstipirt, zeitweise Schmerz im Abdomen über der Symphyse. Die kleinen Labien ragen über die grossen hervor, linkes lab. min. bedeutend grösser als das rechte; der Damm 2 cm weit vollständig verheilt, Scheidenschleimhaut weich, glatt, die Scheide mässig lang, nach links deviirt, an der vorderen und hinteren

Vaginalwand ist die Vereinigungslinie der Wundränder als ziemlich feste, consolidirte Narbe zu fühlen. Patientin kann ohne Beschwerden gehen, sitzen, liegen, die Schmerzen beim Uriniren sind völlig verschwunden, doch dauert die Harnentleerung immer noch recht lang.

Status praes. vom 2. V. 85. Patientin sucht heute von Neuem die Hilfe der Klinik auf, weil bei starken Anstrengungen wieder einigemal der Uterus zwischen den Schenkeln sichtbar geworden sein soll. In der Symphysengegend waren heftige Schmerzen vorhanden. Die Exurese ist wieder erheblich erschwert und schon ausserhab der Klinik wurde Patientin öfters katheterisirt. Die Vulva klafft, in der Mitte des Dammes ist eine kleine Oeffnung sichtbar, die in eine etwa erbsengrosse Vertiefung führt und nach keiner Richtung hin weiter zu verfolgen ist. An der vordern Vaginalwand, die invertirt ist, finden sich kantige Prominenzen und Vertiefungen, hinteres Vaginalgewölbe verlängert, vorderes abgeflacht. Der Muttermund ist etwas geöffnet, hintere Lippe dicker als die vordere, corp. ut. etwas vergrössert, retroflektirt. Länge des cavum ut. 8,5. Nach 2tägigem Aufenthalt in der Klinik ist während des Herumgehens ein Theil des Uterus etwa in der Länge des Cervicalkanals aus der Vulva herausgetreten, Muttermundslippen geröthet und arrodirt. Harn eiweissfrei. Stuhlgang und Uriniren machen Beschwerden; ferner findet sich eine rechtseitige Inguinalhernie. Während der folgenden Tage wird Patientin mehrmals katheterisirt, die Nachtruhe ist schlecht, Appetit gering, Schmerzen links im Abdomen unterhalb des Nabels. Ord.: Jodoformcollodium, balneum, pulv. liquirit.

9. VI. Nachoperation:

In Narkose wird die hypertrophirte Portion bis fast zum Vaginalgewölbe hin mit dem schneidenden Paquelin abgetragen, der Uterus hierauf reponirt und sodann noch die Colpoperineauxesis angeschlossen (9 fil de florence Suturen). Nach der Operation verspürt Patientin heftiges Brennen in der Wunde, keine

Blutung, im Laufe des Tages 4—5 hysterische Anfälle, Urin spontan entleert, Abends Morph. mur. 0,01.

10. VI. Die Schmerzen dauern auch heute noch fort, der Urin wird heute künstlich entleert, aus der Vagina Abgang einer mässigen Menge dunkel gefärbten Blutes. Auch in den folgenden Tagen dauern die Beschwerden beim Harnlassen noch an mit zeitweisen Remissionen und Exacerbationen, desgleichen die brennenden Schmerzen in der Wunde. Mit dem ohne Beschwerde entleerten Stuhl gehen

13. VI. heute einige Bandwurmglieder (!) ab. Die beiden hintersten Suturen beginnen durchzuschneiden und werden entfernt. Behandlung der Wunde mit Chinojodin; gegen die bestehende Obstipation zeitweise pulv. liquir.

17. VI. Gute Nachtruhe; die Wundränder, soweit die Suturen entfernt sind, gut vereinigt.

21. VI. An der Wunde keine Schmerzen mehr, Exurese erfolgt spontan, wenn auch mit Schmerzen, Stuhl verstopft; Euphorie, Tags vorher wieder einige Suturen entfernt. Die Wunde am Damm ist vollständig geheilt und reaktionslos.

25. VI. Patientin bekam gestern nach dem Genuss einer schlechten Wurst einen hysterischen Anfall, bei dem sie aus dem Bett stürzte und sich an der Stirne leicht verletzte. Von neuem brennende Schmerzen an der geheilten Wunde, heute wieder 2 Anfälle, grosse Mattigkeit, guter Appetit, Zunge wenig belegt.

4. VII. Entlassungstag: Patientin hat seit ihrem 2. Eintritt um 2,5 kg an Gewicht zugenommen, fühlt sich kräftig und wird heute in ihre Heimath abgeholt.

Entlassungsbefund: Dammwunde vollständig geheilt, der Damm misst 7,5 cm, wölbt sich beim Pressen etwas vor; in seiner Mitte eine kleine Vertiefung; linke kleine Schamlippe etwas vergrössert, Uterus in Retroversion, bedeutend kleiner.

30. I. 86. Auf briefliche Anfrage über den jetzigen Gesundheitszustand der G. trifft die Nachricht ein, dass derselbe „sehr bedenklich“ sei; auf der Zunge habe sich etwas „gewächsartiges“ gebildet, sie habe ferner grosse Schmerzen unter den Brüsten, auch habe Patientin das Gefühl, als ob der Mastdarm zuwachse, beim Stuhlgang beständen heftige Schmerzen, auch sei ein Ausschlag eingetreten. Ob jedoch die Operation von dauerndem Erfolg begleitet gewesen sei, davon wird nichts erwähnt.

Es dürfte, da wir es in diesem Falle mit einer exquisit hysterischen Person zu thun haben, die Annahme nicht ungerechtfertigt erscheinen, dass wir es bei dem wirren Durcheinander von Klagen eben mit hysterischen Parästhesien zu thun haben, bevor uns nicht die Autoinspektion eines Bessern belehrt haben wird.

Einer Aufforderung, auf's Neue nach München zu kommen, ist Patientin bisher noch nicht gefolgt.

II. Fall.

Creszenz R., Schneidersfrau, 31 Jahre,
seit 8 Jahren verheirathet.
8. VI. 84.

Inversion der vorderen Vaginalwand, Prolaps. ut. incomplet., Retroflexio, Descens. ovariorum in cavum Douglasii.

Anamnese: Patientin war als Kind stets gesund, vor 10 Jahren machte sie den Typhus abdom. durch. Die erste Menstruation trat im 15. Jahr ein, ziemlich stark, von 3tägiger Dauer, ohne Beschwerden, bis zum Eintritt ihres jetzigen Leidens stets regelmässig, letzte Menstruation vor 14 Tagen, war stark, dauerte 3 Tage ohne nennenswerthe Beschwerden. Vor 4 Jahren (Beginn ihres Leidens) wurde die Menstruation irregulär, oft schon alle 3 Wochen wiederkehrend, profuser als früher, jedoch ohne beschwerliche Begleiterscheinungen. Patientin gebar 3mal;

I: 12. VIII. 77. Dauer der Geburt 3 Tage — forceps; Verlassen des Wochenbettes nach 3 Wochen; grosse Schwäche infolge grossen Blutverlustes.

II: 1879. Kopflage spontan, Dauer der Geburt 3 Tage; Kind (Knabe) nach $4^1/_2$ Monaten an Darmkatarrh gestorben; Wochenbett normal, nach 8 Tagen p. p. verlassen.

III: 1882. Mädchen – Kopflage — spontan; Dauer der Geburt 4 Stunden; Kind lebt und ist gesund; Wochenbett normal, nach 8 Tagen p. p. verlassen.

Vater der Patientin lebt und ist gesund, Mutter im 54. Jahr an Wassersucht gestorben; 1 Bruder, 4 Schwestern leben und sind gesund. Zur Zeit klagt Patientin darüber, dass seit der 2. Geburt beim Arbeiten oder Pressen etwas aus den Genitalien heraustrete, daneben bestehe auch weisser Fluss und Beschwerden beim Uriniren. Die Geschwulst sei früher kleiner gewesen, jetzt aber bis zu Faustgrösse herangewachsen. Patientin führt ihr Leiden auf das Heben schwerer Lasten nach dem 2. Wochenbett zurück.

Status praesens: Mässig guter Ernährungszustand. Leib weich, Bauchdecken schlaff, Fettpolster gut entwickelt. Die grossen Schamlippen überragen die kleinen, in der Schamspalte beim Auseinanderziehen der grossen Labien die Geschwulst sichtbar. Dammnarbe. Vagina invertirt, oben höckerig, unten glatt, Farbe hellroth, Uterus retoflektirt, unvollständig prolabirt, orif. ext. in der Schamspalte sichtbar. Die Ovarien im Douglas'schen Raum zu fühlen.

6. VI. Einlegen eines Mayer'schen Ringes.

9. VI. Entfernung desselben. Ol. Ricini.

10. VI. Operation:

Nach Einleitung der Narkose gründlichste Desinfektion der Theile; nach Blosslegung des Operationsfeldes wird aus der vor-

deren Vaginalwand ein vom Tuberc. vag. bis 2 cm unterhalb des Orif. ext. reichendes Stück von ovaler Form excidirt; 2 spritzende Arterien werden nicht unterbunden, sondern mit Schieberpincetten geschlossen, dann die Wunde geglättet und mit fil de florence genäht, daneben auch 2 Catgutfäden verwandt, mit dem Nähen werden auch die spritzenden Gefässe umstochen. Nachdem dieser erste Akt der Operation vollendet, wird auch der Damm an der alten Narbe und der hinteren Partie der grossen Labien beiderseits angefrischt und mit fil de florence vereinigt; Dauer der ganzen Operation 30 Minuten.

10. VI. Abends. Temperatur 37,6; Puls 82; Patientin klagt über geringen Schmerz in der Wunde, Urin spontan entleert, etwas bluthaltig; Wundränder leicht ödematös; — subjektives Wohlbefinden.

11. VI. 37,4. Schlaf und Appetit gleich schlecht, Urin spontan entleert; Schmerz an der Wunde.

13. VI. 37,0. Besserer Schlaf; Stichkanäle eitern, die Wunde verursacht brennenden Schmerz; eine Defäcation, spontane Exurese.

15. VI. 37,0. Schlechter Schlaf; immer noch brennender, stechender Schmerz in der Dammgegend; dieselbe in der Umgebung der Stichkanäle leicht geröthet, sonst völlig reaktionslos.

17. VI. Entfernung 2 durchschneidender fil de florence Nähte; Menses seit gestern eingetreten.

19. VI. Vollkommene Euphorie; Patientin ist zum erstenmal völlig schmerzfrei, spontane Exurese, Stuhl vorhanden; die nach vorn zu angelegten fil de florence Suturen schneiden durch und werden entfernt — Jodoform und Jodoformcollodium.

22. VI. Allgemeinbefinden gut, Appetit schlecht, Stuhl obstipirt; die Wunde ist an den Stellen, wo die Suturen durchgeschnitten, und in die Tiefe vereinigt, die Wundränder gekerbt, granulirend; Ol. Ricini.

29. VI. Dammwunde vollständig geheilt und gut vereinigt. Patientin verlässt heute zum 1. Mal das Bett.

1. VII. Patientin ist sehr wohl, Ausfluss aus der Scheide noch in geringem Grade vorhanden; Dammnarbe consolidirt sich — Entfernung von 6 fil de florence Suturen.

3. VII. Entlassungstag (24 Tage p. op.).

Entlassungsbefund: Patientin erfreut sich des besten Wohlseins, Schlaf und Appetit sehr gut; Stuhl- und Harnentleerung machen keinerlei Beschwerden, Abdomen nicht druckempfindlich, Vulva fast vollkommen geschlossen, die vordere Scheidenwand steht noch etwas tiefer, die Scheide selbst ist kurz und glatt. Die Narbe ist an der vorderen Wand als fast linearer Strang zu fühlen, Muttermund nach hinten und abwärts gerichtet, vordere Lippe aufgelockert, lappig, hängt schlaff herab, die hintere ist derber. Uterus antevertirt, noch etwas tiefer stehend. Ausfluss nicht mehr sehr bedeutend, von schleimig eitriger Beschaffenheit.

---

30. I. 86. Patientin stellt sich heute auf briefliche Anfrage über ihr jetziges Befinden persönlich in der Klinik vor. Das Aussehen ist sehr gut und ist Patientin selbst mit ihrem jetzigen Zustande im vollsten Masse zufrieden.

III. Fall.

Veronika F., 36 Jahre, Mechanikersfrau,
verheirathet seit 11 Jahren.
9. VI. 84.

Prolapsus uteri incompletus et parietis vaginae ant., Hernia inguino-labialis bilateralis, Cystocele, Retroflexio.

Anamnese: Als Kind will Patientin immer gesund gewesen sein. Die erste Menstruation trat mit 18 Jahren ein, dauerte 3 Tage, machte keine Beschwerden, war immer regelmässig, kehrte immer in 4wöchentlichen Intervallen wieder. Letzte Menstruation weiss Patientin nur unbestimmt anzugeben; diese war

etwas stärker als gewöhnlich, dauerte 5 Tage, ging ohne Beschwerden vorüber. Patientin gebar 8 mal.

I: 1872. Knabe — Kopflage — stirbt nach 2 Monaten.

II: 1873. Knabe — Kopflage — Kind lebt und ist gesund.

III: 1874. Knabe — Kopflage — stirbt nach 7 Monaten an pertussis.

IV: 1876. Knabe — stirbt nach 3 $^1/_2$ Monaten an Enteritis.

V: 1877. Knabe — Kopflage — lebt und ist gesund.

VI: 1878. Knabe — Kopflage — stirbt nach 3 Monaten an Steinleiden.

VII: 1879. Mädchen — Kopflage — stirbt nach 8 Tagen an Enteritis.

VIII: 1884. Mädchen — lebt und ist gesund.

Alle Puerperien normal, alle Geburten spontan verlaufen. Seit 5 Jahren besteht eine linkseitige, seit $1^1/_2$ Jahren eine rechtseitige Inguinolabialhernie, beide angeblich durch schweres Heben entstanden; seit der letzten Geburt (19. I. 84), die 13 $^1/_2$ Stunden dauerte, verspürt Patientin ein starkes Drängen im Abdomen nach abwärts und tritt eines Tages auch ein Theil der vorderen Vaginalwand vor die äusseren Genitalien; da Patientin schwer zu arbeiten gezwungen sich absolut nicht schonen konnte, wurde der vor die Genitalien getretene Tumor grösser und grösser und traten nunmehr auch heftige Schmerzen im Abdomen auf. Seit 8 Tagen ist Patientin der heftigen, wehenartigen Schmerzen halber vollkommen arbeitsunfähig und sucht desshalb diesseitige Behandlung. Urin- und Stuhlentleerung machen keinerlei Beschwerden. Seit den letzten Tagen will Patientin auch bedeutende Zunahme des Leibesumfangs bemerkt haben. Seit einem Jahr fluor. Patientin führt ihr Leiden auf zu frühes Verlassen des Wochenbettes und schweres Arbeiten nach demselben zurück. — Vater an der Abzehrung, Mutter an der Wassersucht gestorben, die Geschwister der Patientin (2 Brüder und 3 Schwestern) leben alle und sind gesund.

Status praesens: Gesunder, kräftiger Habitus, starker Panniculus, gesunde Gesichtsfarbe. Lungen und Herz normal. Leib aufgetrieben, weich, Bauchdecken sehr fettreich; in der linken Inguinalgegend ein etwa faustgrosser, weicher, leicht reponibler Tumor, ebenso auf der rechten, der nur hier kleiner ist, sonst aber dasselbe Verhalten wie links zeigt. Vulva geschlossen, die kleinen Labien überragen die grossen ein wenig, beim Pressen wird ein orangengrosser Tumor in der Schamspalte sichtbar. Vagina ist lang, Schleimhaut livid verfärbt, gewulstet, vordere Vaginalwand stärker prolabirt. Uterus liegt retroflektirt, Fundus nach rechts gelagert, nicht vergrössert, leicht verschiebbar; 7,5 cm lang, aus dem Uterus fliesst beim Sondiren etwas Blut. Cystocele.

11. VI. Patientin erhält ein ringförmiges Pessar, das jedoch bei der Stuhlentleerung herausgetreten ist, und wird nach Einlegen eines grösseren auf Wunsch entlassen und zur Operation bestellt, die am 10. VII. vorgenommen wird.

10. VII. Morgens. Operation: Nach Einleiten der Narkose und Blosslegen des Operationsfeldes wird aus der vorderen Vaginalwand ein grosses, myrthenblattförmiges Stück ausgeschnitten, nach Glättung der Ränder der Wunde wird dieselbe mit 16 fil de florence Nähten vereinigt; darnach wird sofort auch aus der hintern Vaginalwand ein dreieckiges Stück excidirt mit gleichzeitiger Anfrischung der grossen Labien an ihrem hintern Rande und des Dammes. Die Vereinigung dieser grossen Wundfläche erfordert 18 Suturen von fil de florence.

10. VII. Abends. 37,3. Wenig Schmerz in der Wunde, kein Blutabgang, kein Oedem; starker Hustenreiz, Urin mit dem Katheter genommen.

11. VII. Morgens: 37,9, Abends: 38,2. Patientin hat schlecht geschlafen, klagt über Schmerzen in der Wunde; starker Hustenreiz und Heiserkeit, auf den Lungen starke Rhonchi; Katheterismus; gutes Aussehen der Wunde.

12. VII. M.: 38,1, A.: 38,5. Heute Nacht gut geschlafen, Hustenreiz und Rasselgeräusche bestehen fort, reichlicher eitrig-schleimiger Auswurf, Ischurie; seit der Operation noch kein Stuhl erfolgt, aus den Genitalien ziemlich stark übelriechender Ausfluss, besonders beim Husten starker Schmerz an der Wunde, leichtes Oedem des hinteren Wundwinkels. Ord. Infus. Seneg. 15 : 175.

13. VII. M.: 38,3, A.: 38,5. Symptome auf den Lungen bestehen mit gleicher Intensität fort. Die Wunde ist missfarbig belegt, einzelne fil de florence Nähte beginnen durchzuschneiden, Ausfluss übelriechend, blutig tingirt, Appetit gut, Schlaf schlecht.

14. VII. M.: 38,0, A.: 38,1. Status idem. Die Wunde missfarbig belegt und oberflächlich nekrotisirte Gewebspartien. Katheterisation, gegen die Obstipation Ol. Ricini, auf die Wunde Chinojodin.

16. VII. M.: 37,5, A.: 37,8. Die leichten Febricitationen sind verschwunden. Husten geringer geworden, Auswurf schleimig; die Wunde sieht reiner aus, der Chinojodinschorf haftet ziemlich fest; die letzte rückwärts liegende Sutur beginnt durchzuschneiden. Secretion aus den Genitalien ist beträchtlich geringer geworden. Urin noch nicht spontan entleert.

18. VII. Patientin hat schlecht geschlafen, viel Husten mit wenig Auswurf, heute eine spontane Exurese. Die Wunde beginnt sich zu reinigen. — Von jetzt ab schreitet die Heilung rasch vorwärts; Patientin hat noch unter ihrem Husten viel zu leiden, die Wunde granulirt sehr schön, die Dammwunde heilt sehr gut; beim Uriniren zeitweise noch heftiges Brennen. Allgemeinbefinden kräftig und gut.

31. VII. Wieder stärkerer Husten, Auswurf eitrigschleimig in reichlicher Menge; die Wunde sieht sehr gut aus, beginnende Consolidation der jungen Narbe.

1. VIII. Patientin verlässt heute zum erstenmal das Bett.

6. VIII. Gestern Abend trat eine starke schmerzhafte Röthung des rechten Unterschenkels auf, namentlich an der äusseren und hinteren Seite. Ord.: fom. c. aq. carbol.; Entfernung der meisten

noch liegenden Nähte, die Wundflächen allenthalben gut vereinigt, die Vagina namentlich im Introitus beträchtlich verengt.

7. VIII. Patientin wird heute, gerade 4 Wochen nach der Operation völlig hergestellt entlassen. Beim Pressen der Patientin rückt die vordere Vaginalwand nur noch in ganz geringer Ausdehnung herab; das Allgemeinbefinden ist ein in jeder Hinsicht gutes.

IV. Fall.

Therese A., 42 Jahre, Schreinersgattin,
seit 27. VI. 82 verheirathet.
19. VII. 84.

Inversio der vorderen Vaginalwand, Descens. uteri, Retroflexio, Cystocele.

Anamnese: Patientin hatte Gliederkrankheit vom 28. bis 31. Jahr, war sonst immer gesund. Die Menses traten mit 18 Jahren ein, nicht sehr stark, von 4tägiger Dauer, ohne Beschwerden, Wiederkehr unregelmässig zwischen 3 und 6 Wochen, bisweilen schwach, auch zeitweise von krampfartigen Schmerzen begleitet, lezte Menstruation Anfangs Juni. Mutter an Lungenentzündung, Vater an unbekannter Ursache gestorben. Geschwister (5) leben und sind gesund. Patientin gebar einmal und zwar am 23. November 83 in hiesiger Klinik; Geburt spontan verlaufen — Knabe — Kopflage — lebt und ist gesund. Jetzt klagt Patientin über Drängen nach unten, Stechen im Unterleib, seit 6 Wochen beständige Müdigkeit in den Beinen. Vermehrter Ausfluss vorhanden, beim Gehen und Heben nicht unerhebliche Beschwerden. Patientin führt ihr Leiden auf das Verrichten aller möglichen anstrengenden Hausarbeiten und zu frühes Verlassen des Wochenbettes zurück.

Status praesens: Kräftig gebauter Körper, guter Ernährungszustand, mässiger Panniculus. Leib weich, leicht hervorgewölbt,

lin. alb. pigmentirt, bei tiefem Eindruck empfindlich. Schamspalte wenig klaffend, Introitus geröthet, die kleinen Labien überragen die grossen. Vordere Vaginalwand ist invertirt. in der rima sichtbar, zahlreiche Querfalten mit Papillarhypertrophien; Abgang dünner Flüssigkeit. Uterus descendirt, nicht vergrössert; Muttermund eine glatte Querspalte, vordere Lippe dicker als die hintere, livide verfärbt, in der Cervix ein Schleimpfropf. Cystocele.

22. VII. Operation: Colporrhaphia anterior. 12 fil de florence Suturen.

23. VII. Geringe Temperatursteigerung, dann spontaner Abfall zur Norm. Heilung der Wunde geht sehr rasch von Statten. Patientin ist nach der Operation schmerzfrei geblieben, die Stuhlbeschwerden werden durch Einlauf gehoben. Vollkommene Euphorie.

4. VIII. Ein Theil der Nähte wird entfernt. Vollkommene Vereinigung der Wunde. Patientin verlässt heute das Bett.

5. VIII. Entlassungstag: 13 Tage post. operat.; Patientin ist vollkommen hergestellt. Eintritt der Menses.

V. Fall.

Ida R., 44 Jahre, Oekonomenswittwe, seit 1881 verheirathet, verwittwet seit 1883.

9. X. 84.

Prolaps. ut. complet. ex hypertrophia portion. vag., Prolapsus parietis vag. ant. et post.; Cystocele.

Anamnese: Eltern beide an Lungenleiden gestorben. Die Geschwister (5) leben und sind gesund. Als Kind war Patientin nie erheblich krank, hatte mit 14 Jahren die Bleichsucht. Die Menses traten zum erstenmal im 18. Jahr ein, vor der Verheirathung nie stark, von 2—3 tägiger Dauer, ohne Beschwerden. Wiederkehr

in regelmässigen Intervallen von 4 Wochen. Letzte Menstruation vor 5 Tagen (sehr dünnflüssiges Blut). Patientin gebar 4 mal:

I: 1. X. 74. Knabe — forceps (starker Dammriss).
II: 7. X. 75. Mädchen — Kopflage — spontan.
III: 16. II. 78. Knabe — Kopflage — spontan.
IV: 28. IX. 80. Knabe — Kopflage — spontan.

Alle Kinder leben und sind gesund. Patientin sagt aus, seit der 1. mit dem forceps beendigten Geburt einen ziemlich bedeutenden Descensus bemerkt zu haben, so dass schon damals eine kleine Geschwulst in der Rima sichtbar gewesen sein soll. Patientin trug seit dieser Zeit ein Pessar, während der folgenden 2. Schwangerschaft trat Besserung ein, nach der Entbindung kehrte der Zustand wieder, nach der letzten (4.) Entbindung verschlimmerte sich der Zustand der Patientin sehr bedeutend, ein Pessar vermochte den Uterus nicht mehr zurückzuhalten. Patientin bezieht ihr Leiden auf den beträchtlichen Dammriss, den sie bei der 1. Geburt davontrug, sie hätte immer schwere Arbeit gehabt, namentlich habe vieles Heben während einer schweren Krankheit ihres Mannes kurz nach der letzten Entbindung den jetzigen schlimmen Zustand hervorgebracht.

Status praesens: Mittelgrosser, ziemlich kräftig gebauter Körper, guter Ernährungszustand. Herz und Lungen gesund. Leib vorgewölbt, weich. Bauchdecken schlaff, Nabel eingezogen, Panniculus gering, Striae nicht vorhanden; aus der Vulva ragt ein faustgrosser, länglicher, an seiner vorderen Fläche mit bis zu Zehnpfennigstück grossen, exulcerirten Stellen versehener Tumor hervor; der Tumor ist beweglich, leicht reponibel. Beide Vaginalwände in der ganzen Ausdehnung des Tumor prolabirt, livide verfärbt, ziemlich derb gegen die Portio hin nach vorn mehrere Substanzverluste aufweisend, verhornte Epithelstellen. Uterus ist vollständig prolabirt, Orific. ext. deutlich zwischen den Ulcera als Querspalte zu erkennen, aus demselben tritt eitrig schleimiges Sekret; leichte Retroflexio; Länge des Tumor an seiner Oberfläche

9 cm, unten 7 cm, Umfang des ganzen Tumor 21 cm, Länge der Uterushöhle 14 cm, des Cervicalkanals 7,4 cm, Portio stark hypertrophisch, Cystocele, sehr geringgradige Rectocele.

14. X. Operation: Colporrhaphia ant und post., keilförmige Excision der Muttermundslippen.

Unter Narkose wird nach Blosslegung des Operationsfeldes aus der vordern Vaginalwand ein grosses, myrthenblattförmiges Stück excidirt und mit 14 fil de florence Suturen vollständig vereinigt. Nunmehr wird aus den beiden Muttermundslippen ein keilförmiges Stück herausgeschnitten, die Ränder mit (8+7) Seidensuturen vereinigt. Reposition des Uterus; endlich wird aus der hinteren Vaginalwand ein △förmiges Stück der Schleimhaut mit gleichzeitiger Anfrischung der hinteren Partien der grossen Labien excidirt (13 fil de florence Nähte), mit Jodoformcollodium die Wunde bestrichen.

14. X. Abends. Patientin klagt über heftige Schmerzen in der Wunde. 0,01 Morph.

15. X. Wunde sieht gut aus, macht Schmerzen, neben der dem anus am nächsten gelegenen Naht eine ödematöse, bräunlich verfärbte, erbsengrosse Stelle; spontane Exurese.

18. V. Gestern und heute zeigte Patientin kleine Erhebungen der Temperatur, die spontan wieder zur Norm abfällt (18. X). Patientin hat keinerlei Klagen, subjektives Wohlbefinden, die Umgebung der Dammnaht ist geröthet und geschwollen; die beiden dem Damm am nächsten gelegenen Nähte haben ziemlich stark und tief durchgeschnitten (23. X.), Wunde sehr gut vereinigt, starker eitriger Ausfluss aus der Vagina: Carbolausspülungen. Tuberculum Vaginae durch die verengte Schamspalte eben noch sichtbar. Während der folgenden Tage macht die Wundheilung wesentliche Fortschritte, so dass Patientin 30. X. zum erstenmal aufstehen darf (16 Tage post operat.).

4. XI. Im untern Theil der hintern Vaginalwand werden 5 Nähte herausgenommen und Patientin geheilt entlassen, mit

der Aufforderung, in etwa 4 Wochen zur Herausnahme der noch zurückgelassenen Nähte wieder zu kommen.

3. XII. Entfernung der noch in der Vagina an der vordern und hintern Wand derselben reaktionslos im Gewebe liegenden Nähte. Feste Consolidation der Narbe, Muttermund eine Querspalte der median stehenden Portio, die der vordern Beckenwand genähert ist. Patientin hat keinerlei Klagen mehr und fühlt sich vollkommen gesund.

---

1. II. 86. Auf briefliche Anfrage wird uns die Mittheilung, dass Patientin gegenwärtig ganz ohne Beschwerden und mit ihrem Zustande sehr zufrieden ist. In der ersten Zeit nach der Operation, etwa von Ende Januar bis April 85 hatte sie noch Schmerzen in der Vagina und Neigung zum Recidiv soll bestanden haben, auch starkes Brennen, das aber, als von dem dortigen Arzt die noch in der Vagina liegenden Suturen am 8. IV. 85 enfernt wurden, bald nachliess. Jetzt ist Patientin vollkommen wohl.

VI. Fall.

Therese R., Schreinermeistersfrau, Alter ?,
verheirathet seit 1874.

18. XI. 84.

Prolapsus pariet. vag. ant. et post., Prolapsus uteri compl. ex hypertroph. portionis intermediae, Cystocele, Rectocele.

Anamnese: Vater der Patientin starb an Gicht und Wassersucht, Mutter lebt und ist gesund, von den Geschwistern leben 2 und sind gesund, 4 starben in den ersten Lebensjahren. An Kinderkrankheiten machte Patientin den Scharlach durch, vor 10 Jahren will Patientin lange Zeit an einem Magenleiden laborirt haben, das aber jetzt vollständig verschwunden ist. Die

Menses traten zum 1. Mal mit 14 Jahren ein, regelmässig alle 4 Wochen wiederkehrend, 4—5 Tage dauernd, seit einem Jahr sehr copiös und immer 8 Tage dauernd. Patientin gebar 2 Mal:

I: 1875; forceps; im puerperium will Patientin 3 Tage bewusstlos gewesen sein; ein Dammriss war erfolgt, der aber nicht genäht wurde.

II: 1879; Nachgeburt künstlich gelöst. Langdauernde Schwäche wegen sehr bedeutenden Blutverlustes bei der Geburt.

Ausser diesen beiden Geburten machte Patientin 2 Fehlgeburten durch, die 1. im September 1874 im 5. Monat, die 2. im August 1876 im 3. Monat. Bei der 1. verlor Patientin 7 Tage lang viel Blut, bei der 2. war der Blutverlust unerheblich. Seit 4 Jahren nun bemerkt Patientin das Hervortreten eines Tumor aus den äusseren Genitalien, welcher namentlich die Gehbewegung hindern soll. Seit 4 Monaten gesellte sich auch aus den prolabirten Theilen weisser Fluss dazu. Ausserdem besteht diffuse Druckempfindlichkeit auf dem Abdomen. Exurese bereitet Beschwerden. Obstipation.

Status praesens: Grosser Körper, kräftige Constitution, starke Adipositas. Leib wenig aufgetrieben, Bauchdecken sehr fettreich, schlaff, alte Striae. Die Vulva klafft, aus ihr hervortretend, ein an seiner Basis mit 2 grossen Erosionsflächen (Decubitus) versehener Tumor von länglich cylindrischer Form. In dem Tumor ist der Uterus aus der Palpation erkennbar, seine Höhle misst 15,5 cm (vom orific. ext. bis zum fundus). Port. intermedia stark hypertrophirt. Cystocele, Rectocele.

19. XI. Operation: Colporrhaphia ant. und post. mit Verlängerung des Dammes.

20. XI. 37,9. Zunge feucht, nicht belegt. Patientin machte gleich nach der Operation einen Sturz aus dem Bette und trug Contusionen leichten Grads an Nase und linker Mandibula davon; leichte Epistaxis, die Wunde hat keinen Schaden

gelitten. Dysurie: Katheterisation. Schmerz an den Nates und dem perineum.

22. XI. Spontane Exurese; Menses seit gestern in grosser Stärke aufgetreten; wenig Schlaf, Stuhl seit der Operation obstipirt, aus der Vagina geringe Secretion, die äussern Genitalien sind nicht ödematös, die Nähte liegen sehr gut.

24. XI. M.: 38,3, A.: 38,0. Während der Nacht Schmerzen an der Wunde, vermehrter wässriger, übelriechender Ausfluss aus der Vagina, Umgebung der Dammwunde geröthet, einzelne Nähte beginnen durchzuschneiden. Drang zum Uriniren, während und nach demselben brennt die Wunde und das Orif. urethrae. Auf die Wunde wird Jodoformpulver aufgestreut.

25. XI. M.: 38,6, A.: 38,1. Umgebung der Wunde durch den Ausfluss geröthet, brennender Schmerz daselbst; die Exurese soll allerdings spontan, aber erst nach längerem Zuwarten der Patientin erfolgen und dann auch Schmerzen verursachen. Suturen beginnen durchzuschneiden. Trotz Ol. Ric. 25,0 seit der Operation kein Stuhl. Bestreichung der gerötheten Stellen am Anus mit Vaselin. Ol. Ricini 25,0.

27. XI. Starkes Brennen in der Vaginalwunde, beträchtliche Dysurie; der mit dem Katheter entleerte Urin zeigte eine starkeitrige Beimengung, desshalb Blasenausspülungen mit Acid. salicyl. 1:1000, Dammwunde sieht gut aus; eine Sutur fast vollkommen durchgeschnitten.

29. XI. Stuhl von neuem obstipirt; immer noch brennender Schmerz in der Wunde, wenn auch beträchtlich geringer, auch der Ausfluss geringer als in den letzten Tagen. Eine nach vorn gelegene Sutur hat vollständig durchgeschnitten; Dysurie noch nicht gewichen; Wiederholung und Fortsetzung der Blasenausspülungen mit Acid. salicyl. 1:1000.

2. XII. Guter, kräftigender Schlaf, vollkommenes Wohlbefinden, Urinbeschwerden wesentlich geringer, nach wiederholten Gaben von Ol. Ric. erfolgt Defäcation. Es werden heute die am

Damm gelegenen Nähte herausgenommen, die Wunde ist in der rückwärts gelegenen Partie nur in der Tiefe per primam geheilt, nach vorn zu besteht eine erbsengrosse Communicationsöffnung zwischen Vagina und Damm, auf welche gegen die hintere Commissur zu eine schmale, die Wundränder verbindende Brücke folgt.

3. XII. Geringe Leibschmerzen, Zunge belegt, Appetit gering, die Wunde bietet dasselbe Verhalten, aus der Vagina wieder reichlicher Ausfluss. Ord.: Tinct. Chin. compos.

6. XII. Vereinigung der Wunde in der Nähe des Anus solid und fest, nach vorn zu dünner und schmäler, Stichkanäle granuliren; Absonderung mässig.

13. XII. Entlassungstag: Die Nähte liegen noch vollständig gut und reaktionslos, auch der Damm ist bis auf die erwähnte erbsengrosse Communicationsöffnung mit der Vagina vereinigt, doch ist diese Vereinigung nur eine dünne, wenig widerstandsfähige.

---

5. V. 85. Patientin stellt sich heute wieder vor behufs einer Nachoperation, indem bei der ersten Operation die Dammwunde nicht vollständig zur Heilung kam, die erwähnte Communicationsöffnung von Damm und Vagina ist immer noch vorhanden, jedoch nicht grösser geworden, vor derselben erweist sich die Vereinigung auch nur als dünne, zarte Brücke.

7. V. Nachoperation: In Narkose wird der Damm in zwei Drittheilen seiner Länge angefrischt und dadurch sowohl die bestehende Oeffnung als auch die nach vorn zu gelegene dünne Brücke beseitigt. Vereinigung der Wundränder durch fil de florence. Trotz der am Tage nach der Operation eintretenden Menstruation schreitet die Heilung der Wunde unter Jodoform- und Chinojodinbehandlung rüstig vorwärts.

21. V. Die Narbe ist trocken und consolidirt, der Damm in seiner ganzen Länge linear vereinigt; heute werden noch 2 liegende Nähte entfernt und Patientin verlässt vollkommen geheilt die Anstalt.

---

3. II. 86. Patientin stellt sich heute in der Klinik vor und bietet folgenden Befund: Die Schamspalte ist geschlossen und öffnet sich beim Pressen nicht; die Scheide ist ziemlich lang und eng, der Muttermund nach vorn gerichtet, der Uteruskörper liegt nach hinten und rechts. Die Retroflection macht der Patientin gar keine Beschwerden, Blasen- und Mastdarmfunktion nicht gestört. Die Menses treten regelmässig alle 4 Wochen auf.

VII. Fall.

Adelgunde J., 28 Jahre, Köchin.
20. III. 85.
Prolaps. ut. incomplet., Cysto-, Rectocele, Inversion der vord. und hint. Vaginalwand.

Anamnese: Vater der Patientin starb an Blutsturz, die Mutter lebt und ist gesund, von 4 Schwestern starben 2, eine im puerp., die beiden andern leben. Als Kind machte Patientin die Flecken und den Keuchhusten durch, im 12. Jahr eine Darmentzündung, vor 3 Jahren litt Patientin an Magenkrämpfen, andere schwere Krankheiten will Patientin nicht durchgemacht haben. Die Menses traten erst im 20. Jahre auf, verliefen immer normal und ohne Beschwerden in regelmässig 4 wöchentlicher Wiederkehr. Seit 2 Jahren (nach Entstehung des Leidens) dauern die Menses immer circa 8 Tage und sind von Schmerzen im Kreuz begleitet, kehren alle 4 Wochen wieder, die letzte Menstruation fand in der vorigen Woche statt. Patientin machte keine Entbindung, keine Fehlgeburt durch; das Leiden soll vor 2 Jahren durch schweres Heben während der Regel entstanden sein und da dasselbe immer mehr zunahm und Repositionsversuche bisher ohne Erfolg geblieben waren, so suchte Patientin diesseitige klinische Behandlung auf.

Status praesens: Patientin ist mittelgross, kräftig gebaut, brünett. Der Leib ist flach, die Mittellinie bis zum Nabel pigmentirt, Nabel selbst eingezogen, keine Striae, Bauchdecken mässig gespannt, Panniculus mässig stark entwickelt. Aus der Vulva ragt eine birnförmige Geschwulst hervor, deren grösste Länge 11 cm, deren grösster Umfang 24 cm beträgt; dieselbe zeigt an ihren unteren Theilen excoriirte, stark nässende Stellen; die Vaginalwände sind beide invertirt, zeigen Querfaltungen und sind an einzelnen Stellen oberflächlich verhornt; Uterus ist fast vollständig in Retroflexion vorgefallen, der Muttermund eine 1,5 cm breite Querspalte, die Portion um den Muttermund ist circa 2 cm breit kranzförmig exucerirt, der supravaginale Theil der Portio hypertrophisch, die Länge des Uterus beträgt 14 cm; beträchtliche Cystocele, geringgradige Rectocele.

Nach gründlicher Entleerung des Darmes in den voraufgegangenen Tagen wird am 23. III die Operation gemacht. Patientin wird chloroformirt, das Operationsfeld blos gelegt und aus der vorderen Vaginalwand ein etwa 8 cm langes und 5 cm breites Stück excidirt. Die Reposition des Uterus gelang nach vollendeter Operation nur mit äusserst grosser Mühe, auch konnte der reponirte Uterus nur durch Jodoformgazetamponade in der richtigen Lage in der Scheide zurückgehalten werden. Nach der Operation bestand anhaltende Uebligkeit mit nachfolgenden Erbrechen, bei letzterem prolabirte der Uterus und wurde nunmehr durch erneute Jodoformgazetamponade, Watte und eine T-förmige Binde zurückgehalten. Nach der Operation klagt Patientin über ziehende Kreuzschmerzen, die blitzähnlich nach allen Richtungen, besonders der Brust hin ausstrahlen. Nach der Reposition liessen diese Schmerzen bedeutend nach, kehrten aber im Laufe des Nachmittags in sehr heftigem Grade wieder. Um 10 Uhr Abends erhält Patientin eine Injection von Morphium (0,005), welche Erleichterung bis Morgens 2 Uhr schafft, dann kehren von Neuem

die Schmerzen zurück; in den ersten 24 Stunden post. operat. wird Patientin 4mal katheterisirt.

25. III. Heute erfolgt spontane Exurese, Patientin hat gut geschlafen und keine besonderen Klagen. Seit heute Nacht besteht Oedem und Erythem der beiden Oberextremitäten, welches am Handgelenk beginnend sich scharf am obern Drittel beider Vorderarme abgrenzt, die Temperatur ist auf den gerötheten Hauptpartien erhöht, Uterus bleibt in Reposition, aus der Vagina findet eine mässig foetide Secretion statt. 37,1; 38,1.

27. III. Die Röthung beider Vorderarme ist verschwunden, seit gestern Abend besteht Blutabgang aus der Vagina, die vorhandene Obstipation wird durch Einlauf gehoben.

1. IV. Mässige Menge eitrigen Ausflusses. Subjektives Wohlbefinden.

6. IV. Gestern Morgen hatte Patientin 2 reichliche Defäcationen, seit 3 Tagen steht Patientin bereits einige Standen am Tage auf; gegen die noch immer bestehende, wenn auch geringe Menge eines eitrigen Sekretes, das aus der Vagina kommt, werden Ausspülungen mit 2% Carbolsäure angeordnet. — Die Genesung der Patientin schreitet rüstig vorwärts, der Ausfluss aus der Vagina ist dazwischen etwas vermehrt, Beschwerden beim Harnlassen und Stuhlgang, der jetzt ohne medicamentöse Nachhilfe spontan erfolgt, bestehen nicht mehr.

23. IV. Die Nähte liegen sehr gut, der Uterus wird vollkommen zurückgehalten, selbst bei starker Anwendung der Bauchpresse, der Ausfluss ist nur noch gering. Gegen den seit 2 Tagen wieder obstipirten Stuhl wird pulv. liquirit. ordinirt.

26. IV. Gestern Abend gingen 2 abgestossene fil de florence Suturen ab. Patientin klagt heute über das Gefühl eines nach unten ausgeübten Druckes.

28. IV. Es gehen 3 Suturen ab, Entfernung mehrerer durchschneidender Suturen; die Wundränder sind vollkommen und gut vereinigt.

4. V. Heute Mittags treten die Menses mit ziemlicher Stärke auf, desshalb wird die Colporrhaphia posterior, die morgen ausgeführt werden sollte, verschoben.

9. V. Gestern Abend ging nur noch wenig Blut ab; in der Nacht tritt beim Heraussteigen der Patientin aus dem Bett der Uterus zum Theil wieder aus der Scheide heraus, so dass Patientin am Uriniren verhindert wird. Nach Reposition des Uterus erfolgt spontane Exurese.

11. V. Operation: Colporrhaphia posterior. Nach eingeleiteter Narkose wird die hintere Vaginalwand in ihrem oberen Drittel gefasst, herabgezogen, fixirt und nach Hegar angefrischt, Die Schleimhaut zeigt auffallend starke Gefässentwickelung. Die Wundränder werden mit fil de florence vereinigt.

Abends: Patientin klagt über geringgradige Leibschmerzen und fühlt man bei der Palpation des Abdomen einen ungefähr faustgrossen Tumor von glatter Oberfläche und elastischer Consistenz. Der Tumor liegt zum grössten Theile in der linken Beckenhälfte und überragt nur mit einem kleinen Segmente die Mittellinie, auch nach Entleerung der Blase bietet der Tumor noch dieselben Verhältnisse dar, ist beweglich und druckempfindlich.

12. V. M.: 37,1, A.: 38,0. Es besteht heute Schmerz an der Wunde, dieselbe ist an ihren hintern Partien ödematös, der Urin wird künstlich entleert, im Allgemeinen befindet sich Patientin nach einer guten Nacht besser.

13. V. M.: 38,3—88, A.: 39,2—100. Patientin hat gut geschlafen, die Zunge ist belegt, in der Wunde besteht nur geringer Schmerz, die Schwellung am hintern Wundwinkel ist noch in gleicher Weise vorhanden; bei Druck entleert sich aus einem Stichkanal wenig Eiter. Der Urin wird spontan entleert.

14. V. M.: 39,0—108, A.: 38,9—96 Patientin klagt heute über abwechselndes Frost- und Hitzegefühl, die Zunge ist stark belegt, der Puls klein und ziemlich frequent; der Urin wird nicht spontan

entleert, das Oedem an der Wunde ist etwas geringer geworden, bei Druck wird etwas Eiter entleert aus dem Stichkanal einer durchschneidenden Sutur; diese Sutur wird entfernt, worauf bei Druck abermals etwas Eiter zum Vorschein kommt.

15. V. M.: 38,8—100, A.: 39,4—108. Patientin fühlt sich heute besser, doch ist die Zunge noch ziemlich belegt, Appetit ist nicht vorhanden, die Schwellung der Wunde ist heute geringer geworden, bei Druck findet eine Entleerung von wenig Eiter aus einem Stichkanal statt, eine weitere Sutur wird entfernt; Katheterisation.

16. V. M.: 38,8—84, A.: 38,5—80. Heute ist das Oedem wieder grösser geworden, an der Innenseite der rechten grossen Labie besteht ein haselnussgrosser Abscess, bei Druck wird ziemlich viel Eiter entleert; ein zweiter kleinerer Abscess findet sich auch an der linken grossen Labie, doch ist dieser mehr oberflächlich gelegen; drei durchschneidende Suturen werden entfernt, der Urin künstlich entleert, der Stuhl ist seit 5 Tagen obstipirt.

20. V. Das in den letzten Tagen vorhandene Fieber ist verschwunden. 4 in der hinteren Scheidewand liegende Suturen haben vollständig durchgeschnitten und werden daher entfernt, die Vereinigung der Wundränder ist eine vollständige, die Schwellung ist verschwunden, doch besteht eitriger, übelriechender Ausfluss aus der Vagina, der hintere Wundwinkel granulirt jetzt gut. Chinojodinbehandlung. Gegen die Obstipation wird pulv. liquirit. verordnet. In der folgenden Zeit äussert die Chinojodinbehandlung einen unverkennbar günstigen Einfluss auf den Wundheilungsprozess, die Secretion aus der Scheide ist zeitweise noch beträchtlich, auf das gereichte pulv. liquirit. erfolgt Defäcation.

31. V. Der oben erwähnte Tumor hat im Laufe der Wochen an Höhe und Breite zugenommen, reicht nach oben bis ungefähr 1 cm unterhalb des Nabels, auscultatorisch ist nichts nachweisbar. An der Narbe des hintern Wundwinkels nimmt die Consolidation zu. Chinojodin.

10. VI. Heute werden die noch in der hintern Vaginalwand

liegenden Nähte (fil de florence) entfernt, die Wundränder sind allenthalben fest und vollständig verheilt. Der Uterus wird vollständig zurückgehalten; der Damm ist um ein beträchtliches Stück verlängert. Patientin hat beim Gehen und Stehen keinerlei Beschwerden und wird mit dem Auftrage, sich in 14 Tagen wieder vorzustellen, als geheilt entlassen.

25. VI. Entfernung der noch liegenden Nähte, die Narbe ist fest und derber geworden; das Allgemeinbefinden der Patientin ist ein sehr gutes.

---

27. VII. 85. Patientin sucht von Neuem die klinische Behandlung auf, weil vor einigen Tagen, als Patientin in der Funktion einer Kellnerin umherging und schwer zu tragen hatte, allmählig wieder ein Theil der Genitalien herausgetreten sei.

Status praesens: Die hypertrophirte, apfelgrosse Portion ist durch den Introitus nach aussen getreten, die Schleimhaut derselben livid verfärbt, an einzelnen Stellen finden sich kleine Erosionen und Geschwürsbildungen, die vordere und hintere Vaginalwand ist invertirt; der anfänglich für den Uterus gehaltene Tumor steht jetzt in Nabelhöhe, ist also wieder grösser geworden, auscultatorisch ist an demselben nichts nachweisbar; bei der Untersuchung in Narkose ergibt sich, dass der Tumor dem Uterus nicht angehört, der Uterus liegt nach rechts, links im Abdomen der ziemlich bewegliche, vom Uterus leicht abgrenzbare Tumor. Da am Tage des Eintrittes in die Klinik die Menses eintreten, wird die geplante Nachoperation verschoben.

1. VIII. Nachoperation: Nach Narkotisirung der Patientin und Blosslegung des Operationsfeldes wird aus der hinteren Vaginalwand ein grosses Stück der Schleimhaut excidirt, die Wundränder mit fil de florence vereinigt, auch der Damm noch um ein gutes Stück gegen die Vagina zu durch Anfrischung und Vereinigung mit fil de florence verlängert, so dass jetzt sowohl

Introitus wie Vaginalrohr sehr eng geworden sind. Während der Operation erbrach Patientin mehrmals, nachher bestanden Uebligkeit und Schmerzen in der Wunde, die während der Nacht nur wenig nachgelassen haben.

2. VIII. 37,5. Auf Umschläge von aqua plumbi sind sie heute morgen geringer geworden, Appetit ist schlecht, Exurese ist bis jetzt noch nicht spontan erfolgt, desshalb mehrmalige Katheterisation, gestern und heute fand geringer Blutabgang statt, die Wunde ist trocken, nicht geschwollen.

4. VIII. 37,5. Brennender Schmerz in der Wunde ist immer noch vorhanden, mehrere Suturen haben durchgeschnitten, aus einzelnen Stichkanälen dringt etwas Eiter. Die Wunde wird mit Jodoform behandelt; Stuhlgang war vorhanden, die Exurese ist erschwert, das subjektive Allgemeinbefinden ein gutes.

7. VIII. 37,3. Heute werden mehrere Suturen aus der Dammwunde entfernt, da sie durchgeschnitten haben; zwischen den labia minora kommt bei seitlichem Druck auf die labia majora wenig Eiter zum Vorschein; beide grosse Schamlippen sind ödematös. Die Wundränder des Dammes sind in der Tiefe gut vereinigt; Exurese spontan, aber nicht schmerzhaft.

6. VIII. Die Schmerzen an der Wunde sind verschwunden, die Nachtruhe ist eine gute; gegen die Obstipation wird pulv. liquirit. verordnet. 3 Suturen werden herausgenommen, der Damm ist in seiner ganzen Länge gut vereinigt, die Labien sind nicht mehr geschwollen, die Stichkanäle eitern kaum mehr; Jodoform.

12. VIII. Der Wundheilungsprozess ist beendet; die Stichkanäle eitern nicht mehr und zeigen keine Röthung mehr. Beschwerden beim Harnlassen bestehen nicht mehr. Alle Nähte sind entfernt.

14. VIII. Patientin wird heute geheilt entlassen.

Entlassungsbefund: Die Wunde ist vollständig geheilt, keine Naht ist mehr aufzufinden, der Introitus vag. ist beträchtlich

verengt, der Damm bedeutend verlängert (ca. 6 cm), der Uterus steht noch ziemlich hoch, der Muttermund nach links, der fundus nach rechts. Der Tumor im Abdomen ist während des letzten Aufenthaltes der Patientin an der Klinik nicht nachweisbar grösser geworden.

---

14. XII. Patientin stellt sich heute von Neuem vor und macht die Angabe, dass bald nach ihrer Entlassung im August gleichzeitig mit Eintritt der Menses (Anfang September) der Uterus wieder vorgefallen sei, seit dieser Zeit konnten auch die vorgefallenen Theile nicht mehr reponirt werden, da der gleichzeitig bestehende Tumor (Ovarialtumor) die normale Lage der Organe behinderte. Patientin wurde am 4. November 1885 ovariotomirt, überstand die Operation glücklich und wurde damals als geheilt entlassen.

Status praesens: Schon bei geringer Anwendung der Bauchpresse tritt aus den Genitalien ein hühnereigrosser Tumor, an dessen tiefster Stelle, etwa 4 cm vor der Vulva, sich der ein kleines, rundes Grübchen darstellende Muttermund befindet. Die Lippen desselben sind ziemlich gleich dick, die Geschwulst ist von den beiden invertirten Vaginalwänden überdeckt, die Schleimhaut derselben ist leicht geröthet, etwas livid verfärbt, trocken. Reponirt man die Geschwulst, so findet man den Uterus beweglich in Retroflexion auf dem hinteren Scheidengewölbe liegend.

16. XII. Operation: In Narkose wird nach Blosslegung des Operationsfeldes ein bis nahe an den Muttermund reichendes, längsovales Stück der Schleimhaut excidirt und wegen ziemlich beträchtlicher Blutung aus den sehr hyperämischen Theilen mit der Vereinigung mit fil de florence begonnen, bevor das Schleimhautstück ganz abpräparirt war. Die seitlichen Anfrischungsflächen werden an der Innenfläche der Vulva bis zur Mitte der Lab. majora angelegt und ebenfalls hier mit fil de florence vereinigt.

16. XII. Abends: 38,0. Nach der Operation erbricht Patientin mehrmals, hat an der Wunde mässige Schmerzen, den ganzen Tag über bestand mässiger Blutabgang, der Urin wurde mit dem Katheter genommen. Ord.: Aqua plumbi.

18. XII. Patientin füllt sich heute besser, klagt jedoch noch über Uebligkeit, ausserdem besteht noch ein leichtes Brennen in der Wunde und geringer Blutabgang. Katheterisation.

20. XII. In den äusseren Genitalien besteht Schmerz, den ganzen Tag über bestand noch etwas Blutabgang, das Secret ist ziemlich übelriechend. Das linke lab. minus zeigt eine geringgradige ödematöse Schwellung. Während der Nacht erfolgte eine spontane Urinentleerung, Stuhlgang erfolgte noch nicht. Ord.: Vaginalirrigation mit Acid. salicyl. 1 : 1000.

22. XII. Heute werden 2 Suturen aus dem untern Theil der hintern Vaginalwand entfernt, da dieselben vollständig durchgeschnitten haben, die Ränder der Stichkanäle sind eitrig infiltrirt, das linke lab. minus ist noch immer geschwellt, auf Druck kommt Eiter zum Vorschein. Die Exurese ist noch erschwert und mit Schmerzen verbunden. Ord.: Chinojodin, Aq. plumbi.

26. XII. Noch ganz geringer, bräunlich gefärbter, nicht mehr übelriechender Ausfluss ist vorhanden, mehrere Suturen werden entfernt; Jodoform.

29. XII. Patientin hat heute Nacht wenig geschlafen wegen recht heftiger Schmerzen oberhalb des Nabels. 2 diarrhoische Ausleerungen; im untern Theil der Wunde klaffen die Wundränder noch ein wenig, Appetit ist gut, Ausfluss nicht mehr vorhanden. Die Jodoformbehandlung wird fortgesetzt.

2. I. 1886. Bisweilen klagt Patientin über Leibschmerz, sonst befindet sie sich recht wohl. Die Wunde ist vollstänig geheilt, keine Granulationen mehr vorhanden; kein Stuhl; es ist ein geringer, spärlicher, schleimiger Ausfluss wieder eingetreten. Heute steht Patientin zum erstenmal auf.

11. I. Gestern Nachmittag treten die Menses in mässiger

Stärke auf, sind mit geringem Schmerz im Abdomen verbunden. Heute besteht noch geringer Blutabgang, sonst befindet sich Patientin wohl.

14. I. Diffuse Schmerzen im Abdomen sind zeitweise vorhanden, der Blutabgang nicht mehr bedeutend, heute 2 diarrhoische Entleerungen.

17. I. Entlassungstag.

Entlassungsbefund: Patientin hat keinerlei Klagen, Stuhlgang und Exurese erfolgt spontan und ohne Beschwerden. Bei der innern Untersuchung erweist sich die Vagina für einen Finger durchgängig, in der hintern Wand liegen hoch hinauf noch zahlreiche Nähte von fil de florence. Die Portion steht an normaler Stelle und tritt, auch wenn Patientin stark presst, nicht tiefer. Der Uterus liegt in Anteflexion.

VIII. Fall.

Barbara K., 43 Jahre, Dienstmannsfrau, verheirathet seit 1870.

26. V. 85.

Prolapsus uteri incompletus, Inversion beider Vaginalwände; Cystocele.

Anamnese: Der Vater der Patientin ist gestorben, die Mutter lebt und ist gesund. An Kinderkrankheiten machte Patientin Masern und Scharlach durch, litt ausserdem in ihrer Jugend immer an Kopfweh; im Sommer 1872 lag Patientin an einem leichten Typhus 4 Wochen im Krankenhaus. Die 1. Menstruation trat mit 17 (?) Jahren ein, kehrte alle 4 Wochen wieder, der Blutabgang war gering, dauerte 1—$1^1/_2$ Tage und verlief ohne Beschwerden; seit 3 Monaten leidet Patientin 8 Tage vor, während und nach der Regel an Mattigkeit und an verschiedenen Stellen im Abdomen an Schmerzen. Patientin gebar 4 mal:

I: 1871; Knabe mit 7 Monaten todtgeboren.

II: 1872; Zwillinge; der 1. (Knabe) lebend in Kopflage spontan geboren; der 2. (Mädchen) wurde an den Füssen lebend extrahirt.

III. 1873; Mädchen, Kopflage, Kind lebt und ist gesund.

IV: 1875; Mädchen, Kopflage, Kind lebt und ist gesund.

Patientin machte alle Entbindungen in der Klinik durch; 6 Wochen vor der Zwillingsgeburt (darauf führt Patientin ihr Leiden zurück) soll der Uterus beim Heben einer schweren Last (Schaff) vorgefallen sein. Durch diese Geburt und die nachfolgenden soll der Vorfall immer bedeutender geworden sein; das Wochenbett (8 Tage) verlief immer normal, von Verletzungen während der Geburt weiss Patientin nichts anzugeben. Jetzt klagt Patientin darüber, dass beim Gehen und Stehen der Uterus so weit vorfällt, dass er aus der Vulva herausragt. Seit 1874 trug Patientin Mutterkränze, die den Uterus ganz zurückhielten, seit 3 Monaten fällt der Uterus trotz Mutterkränze immer wieder vor. Beim Liegen der Patientin ist zwischen den grossen Labien nichts vom Uterus zu sehen; seit 2 Monaten will Patientin auch an grosser Schwäche in den unteren Extremitäten leiden. Betreffs der Urinentleerung gibt Patientin an, dass, wenn sie den Drang verspürt und die Entleerung des Urins bereits begonnen habe, der Uterus sogleich vorfällt; bringt dann Patientin den Uterus zurück, so kann jetzt kein Urin entleert werden (?); da immer nur sehr wenig Urin abgeht, ist Patientin gezwungen, öfters am Tage die Harnentlerung zu versuchen.

Status praesens: Mittelgrosse, untersetzte Brünette, kräftiger Körperbau, sehr starker Panniculus, die oberen und unteren Extremitäten ziemlich ödematös. Der Leib ist weich, auch hier das Fettpolster sehr stark entwickelt, namentlich im untern Theil des Abdomen, das nirgends druckempfindlich ist. Vulva ist geschlossen, die grossen Labien sind ziemlich fettreich, überdecken die kleinen Labien, bei ruhiger Lage im Bett befinden sich die inneren Genitalien in annähernd normaler Lage; schon

bei geringem Druck der Bauchpresse tritt ein Tumor zwischen den grossen Labien hervor, an dem folgendes zu unterscheiden ist: Die vordere Vaginalwand ist invertirt, trocken, lässt eine Reihe von Querfalten erkennen, infiltrirt und ödematös, die hintere Wand ist ebenfalls invertirt, nirgends an der Vaginalwand ist ein Epithelverlust oder eine Ulceration zu erkennen. Der Uterus ist zu $^2/_3$ prolabirt, klein, dünn und derb, die Schleimhaut des äussern Muttermundes ist livid verfärbt, die hintere Lippe verdickt, der Muttermund nach vorn gerichtet, Uterus retrovertirt, um den Muttermund herum ist die Grenze zwischen Scheidentheil und Vagina deutlich zu erkennen. Wenn Patientin presst, öffnet sich der Muttermund; ein Theil des Uterus lässt

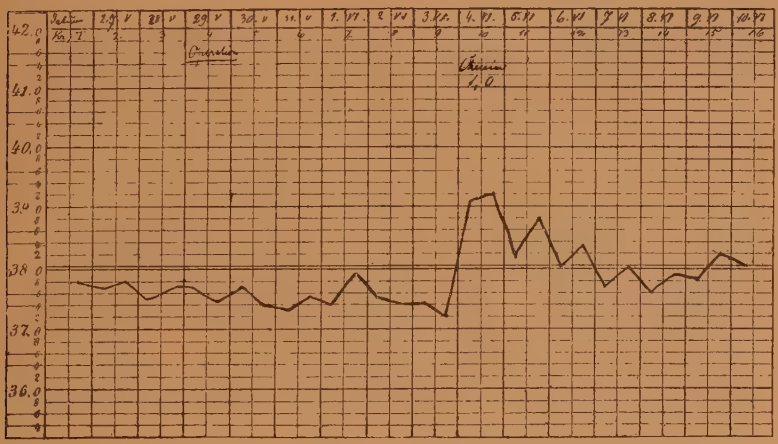

sich in das kleine Becken hinein verfolgen. Die Länge der Cervix misst 5,2 cm, die des Uterus mit der Cervix 15,0 cm. Die Tuben sind vertical gestellt; die beiden lig. sacro-uterina gezerrt und verlängert, die Ovarien sind nicht nennenswerth herabgetreten, nicht vergrössert. Cystocele.

29. V. Operation: In Narkose wird zuerst nach Blosslegung des Operationsfeldes die Colporrhaphia ant. vorgenommen, indem ein myrthenblattförmiges Stück aus der Vagina ausgeschnitten wird,

die Wundränder werden mit fil de florence vereinigt. Dann folgte sofort die Colporrhaphia post. nach der Winckel'schen Methode, indem nahe am frenulum eingestochen und flach hinter der Vaginalwand auf beiden Seiten nach aufwärts gegangen wird und Schleimhaut und Muscularis entfernt werden. Nach oben werden 2 Lappen gebildet, die, nachdem die übrige Anfrischungsfläche durch die Naht vereinigt ist, in der Vagina gelegen über den obersten Nähten zur Vereinigung kommen.

Abends: 37,4. Patientin gibt an, dass sie sich ziemlich matt fühle, wie es immer in den letzten 8 Tagen vor dem Eintritt der Menses der Fall gewesen sein soll. Appetit ist gut, die Zunge rein, auf einen Einlauf von gestern Abend erfolgte Stuhlgang, am hinteren Wundwinkel leichtes Oedem; Katheter.

31. V. Die gestern bestehenden Schmerzen haben nachgelassen, das Oedem ist noch in gleichem Masse vorhanden, spontan ist die Exurese noch nicht erfolgt, die Zunge noch leicht belegt, sonst keine Aenderung zu konstatiren.

1. VI. Patientin klagt über Appetitlosigkeit und häufige Uebligkeiten, die Zunge ist leicht belegt, das Oedem an der Wunde ist noch vorhanden, eine Sutur beginnt durchzuschneiden, zwischen den Nähten beginnt eine kleine Hautpartie zu nekretisiren, der Urin wird noch nicht spontan entleert. Ord.: Tinct. Chinae compos.

2. VI. Die hinterste Naht, die fast ganz durchschneidet, wird entfernt, die Wundränder klaffen oberflächlich, die übrigen Nähte liegen noch gut, der Appetit hat sich gebessert, die Uebligkeiten sind seltener. Auf die Wunde wird Jodoform gegeben. Heute wurde der Urin zum erstenmal spontan entleert.

3. VI. Nachdem Patientin bisher vollständig fieberlos geblieben war, tritt heute eine geringe Temperatursteigerung auf, die in den folgenden Tagen zunimmt und nach einmaliger Gabe von 1,0 Chinin zur Norm absinkt (s. die Curve auf vorh. Seite). 2 weitere Suturen haben durchgeschnitten und werden entfernt,

dabei kommt aus der Tiefe der Wunde ein Kaffelöffel voll dicker, etwas übelriechender Eiter zum Vorschein; die Wundränder sind an ihrer Oberfläche mit gangränescirenden Gewebe bedeckt, nur in der Tiefe verklebt. Die Reinigung der Wunde gelingt nur theilweise, diese Partien werden mit Chinojodin bestreut; Stuhl erfolgt. Patientin klagt noch über Schlaflosigkeit, der Appetit hat sich gebessert, der Urin wird spontan entleert.

4. VI. Die hintern Wundränder sind etwas geschwellt, die Wundfläche zeigt an einzelnen Stellen einen gelblichen Belag, Eiter ist nicht mehr ausdrückbar; der Ausfluss ist mässig stark, dünn, leicht übelriechend, die Zunge heute sehr belegt, der Appetit gering; die Exurese erfolgt spontan; Chinin 1,0; Sitzbad.

5. VI. Heute erfolgt wieder bei Druck auf die Labien ziemlich reichliche Entleerung von aus dem hinteren Wundwinkel stammenden Eiter. Der übelriechende wässerige Ausfluss dauert an, Stuhlgang erfolgt. Es werden mehrere Suturen entfernt.

6. VI. Patientin klagt heute über Schmerzen auf der Brust (Sinapismen); ausserdem befindet sie sich subjektiv wohl, hat gut geschlafen, die Wunde granulirt, Eiterretention ist nicht mehr vorhanden.

8. VI. Heute Nacht bestand Frost, dem angeblich Hitze vorausging; an der Wunde ist etwas Schmerz vorhanden, dieselbe ist jetzt von dem vorhanden gewesenen Belag gereiniget, granulirt gut, secernirt mässig stark. Die Umgebung der Wunde ist reaktionslos. Gegen die seit 2 Tagen bestehende Obstipation wird pulv. liquirit. compos. angeordnet.

10. VI. Während der Nacht bestand angeblich ein etwa $^1/_4$ Stunde lang andauernder Frost, der durch Schwitzen eingeleitet wurde, sonst war die Nachtruhe eine gute. An der Wunde bestehen keine Schmerzen, sie granulirt gut, secernirt wenig, bei Druck auf die Umgebung der Wunde ist kein Gefühl von Schmerz vorhanden, der Appetit hat sich gebessert, die Zunge ist ziemlich rein; Ord.: Pulv. liquirit., Chinojodin.

18. VI. Während der Nacht bestand ein etwa 10 Minuten lang dauernder Frost, die Temperatur und die Pulsfrequenz waren vollkommen normal, Schmerzen sind nicht vorhanden, Stuhl erfolgt; die Wunde verkleinert sich etwas und zeigt schöne Granulationen: Jodoform.

21. VI. Gestern wurden noch einige in der Tiefe der Wunde liegende Fäden entfernt, dabei stellt sich heraus, dass zwischen der noch etwa haselnussgrossen Wundhöhle und der hinteren Scheidenwand eine Communicationsöffnung vorhanden ist, die durch eine in den nächsten Tagen vorzunehmende Nachoperation geschlossen werden soll.

28. VI. Patientin ist völlig schmerzfrei, der Appetit nimmt zu, heute Nacht bestand angeblich wieder ein mässiges Frostgefühl, heute Morgen wieder Wohlbefinden, die Temperatur ist nicht erhöht; die Wunde ist wieder ein wenig kleiner geworden, Pulv. liquirit; Jodoform.

2. VII. Seit gestern Mittag ist ziemlich reichlicher Blutabgang eingetreten, der heute noch andauert.

4. VII. Nachoperation: Die granulirenden Wundflächen werden in ihrer ganzen Länge angefrischt, mit Ausnahme einer kleinen, nach oben vorhandenen Brücke, die bestehen bleibt; hierauf wird mit fil de florence Suturen, welche an der betreffenden Stelle unter der zwischen Scheide und Wundfläche bestehenden Communication hindurchgeführt werden, die Vereinigung vorgenommen.

5. VII. Während der Nacht erbrach Patientin mehrmals, auch heute ist noch Brechreiz vorhanden. Am Damm klagt Patientin über stark brennende Schmerzen, Oedem ist nicht vorhanden. Nach der Operation und während des Tages bestand mässig starker Blutabgang, der jetzt vollständig cessirt. Patientin muss noch katheterisirt werden.

10. VII. Schon heute ist die Dammwunde in ihrer ganzen Länge linear vereinigt, die Exurese erfolgt spontan, aber erschwert.

Stuhlgang erfolgt; alle oberflächlichen Nähte werden entfernt. Der Damm wird noch mit Jodoform bestreut, am Damm sind noch einige geröthete Stichkanäle zu sehen, sonst ist jedoch die Wunde sehr schön, rasch und vollständig geheilt.

12. VII. Entlassungstag: Die zarte, rosige Narbe consolidirt sich, Patientin kann ohne alle Schmerzen ziemlich gut gehen Uterus befindet sich in normaler Lage.

---

11. XI. Heute, 2 Monate nach ihrer Entlassung stellt sich Patientin im Ambulatorium wieder vor, mit der Klage, dass ihr Zustand wenig besser sei als früher. Bei der inneren Untersuchung ist ein Descens. ut. mit Inversion der hintern Vaginalwand zu konstatiren. Zunächst wird die Zurückhaltung der Theile mit Instrumenten versucht, da jedoch verschiedene Versuche resultatlos blieben, wird der Patientin die Operation vorgeschlagen.

Status praesens: Wenn Patientin stark presst, so zeigt sich folgender Zustand: der Uterus tritt so tief herab, dass er mit der zuvor an normaler Stelle befindlichen Portio auf dem Damm drückt und denselben hervorwölbt. Ausserhalb der Vulva kommt von den inneren Genitalien nichts zum Vorschein, die Cervix steht jetzt direkt vor dem Introitus, so dass der untersuchende Finger sofort in den Cervikalkanal kommt. In der Mitte des etwa 6 cm langen Dammes findet sich eine lineare Narbe. Betastet man den Damm, so findet man den vorderen Theil desselben ziemlich dick und resistent, den mittleren Theil jedoch durch den dagegen gepressten Uterus membranös ausgezogen, der hintere Theil des Dammes hat wieder normale Resistenz. Die Scheide ist in ihrem untern Theil stark verengt, im oberen ziemlich weit; auf der vordern und hintern Wand sind von der Operation herrührende lineare Narben zu fühlen. Die Vaginalmucosa zeigt normale Beschaffenheit.

14. XI. Operation: Nach Spaltung der Dammnarbe wird der Uterus mit einer Kugelzange herabgezogen, dann angeschlun-

gen und das Operationsfeld blossgelegt. Nun wird aus der hintern Vaginalwand ein längsovales Stück excidirt, dessen obere Grenze circa 1,5 cm unterhalb des Muttermundes sich befindet; wegen mehrfach auftretender blutender Stellen wird, bevor der ganze Lappen excidirt ist, in den oberen Partien die Vereinigung der Wundränder mit fil de florence vorgenommen; für die tiefer liegenden Nähte wird am untern Wundwinkel Catgut verwendet. Nach beendeter Operation wird der Uterus reponirt, dann noch die Vulva in ihrer untern Hälfte ergiebig angefrischt und mit fil de florence vereinigt. Der Uterus wird durch die so geschaffene Brücke vollständig gut zurückgehalten.

14. XI. Abends: 37,0. Nach der Operation erbrach Patientin mehrmals, hatte wenig Schmerz, ausserdem bestand leichter Blutabgang, der Urin wurde spontan entleert.

16. XI. Gestern Vormittags erbrach Patientin noch einigemale, seitdem nicht mehr. Die Wunde sieht gut aus, ist weder geschwollen noch geröthet. Appetit ist gut, Stuhlgang noch nicht eingetreten.

18. XI. Patientin klagt über brennende Schmerzen an der Wunde.

22. XI. Heute werden zwei durchschneidende Suturen entfernt. Brennender Schmerz an der Wunde, besonders bei der spontan erfolgenden Harnentleerung. Die Dammwunde ist geheilt. Reichliche Defäcation.

25. XI. Patientin klagt über beträchtliche Erschwerung der Harnentleerung und dabei vorhandene Schmerzen. Da Patientin heute nicht im Stande ist den Urin spontan zu entleeren, wird er mit dem Katheter genommen, etwa 500 kbcm eines eiweissfreien Harnes.

2. XII. Heute werden 5 Suturen aus dem untern Theil der Wunde genommen, nirgends ist eine Eiterung aus einem Stichkanal zu bemerken, allenthalben ist eine glatte Vereinigung zu Stande gekommen.

6. XII. Entlassungstag. Entlassungsbefund: Patientin befindet sich im allgemeinen wohl, das Gehen ist etwas erschwert; die Scheide ist eng, für 2 Finger durchgängig, auf ihrer hintern Wand ist eine derbe, theilweise vertiefte Narbe zu fühlen, im obern Theil derselben liegen etwa 3 fil de florence Suturen; die Portio steht an normaler Stelle. Wenn Patientin stark presst, so tritt der Uterus unmerklich tiefer.

---

8. I. 86. Schon einige Tage nach der letzten Operation, so gibt Patientin heute an, soll zwischen den Labien eine kleine Geschwulst herausgetreten sein, trotzdem sich Patientin sehr schonte. In den letzten Tagen soll die Geschwulst rasch die jetzige Grösse erlangt haben. Die Urinentleerung war dadurch angeblich kaum erschwert. Letzte Menstruation am 26. Dezember.

Status praesens: Die Vulva ist geschlossen, die lab. minora ragen ein wenig zwischen den lab. majora hervor. Die Vagina ist ziemlich eng, mässig lang, die Schleimhaut derb, im obern Theil der hintern Vaginalwand sind bis nahe an den Muttermund heran mehrere fil de florence Nähte zu finden. In den Muttermund kann die Fingerspitze eingelegt werden, die Portio steht ziemlich hoch etwa die Mitte der Symphyse gegenüber, dieser letzteren bedeutend genähert, der Uterus liegt in Retroflexion und nach links, der fundus etwa in der Höhe der Portio, der Uterus ist nicht vergrössert. Wenn Patientin die Bauchpresse in Aktion setzt, so öffnet sich die Vulva und es tritt zwischen den Labien eine taubeneigrosse Geschwulst von röthlicher Schleimhaut bedeckt hervor, diese Geschwulst gehört allein der vorderen Scheidenwand an, von der hinteren Wand kommt nichts zum Vorschein, die Portio tritt dabei nur wenig tiefer.

9. I. Operation: Nach eingeleiteter Narkose wird die vordere Scheidenwand durch Häckchen in den Introitus herabgezogen und aus derselben dicht hinter dem orificium urethrae beginnend ein

ovales Stück herausgeschnitten (5 cm lang — 4 cm breit), nach Glättung der Wundränder mit 12 fil de florence Nähten die Vereinigung vorgenommen.

10. I. M.: 37,6, A.: 38,1. Gestern nach der Operation erbrach Patientin mehrmals, gegen Abend trat reichlicher Blutabgang aus der Vagina ein, der durch Tamponade gestillt wurde. Gegen 8 Uhr Abends schien die Blutung zu stehen, der Tampon wurde entfernt und ein neuer eingelegt. Während der Nacht war der Blutabgang gering, doch schlief Patientin wenig wegen bestehender Leib- und Kreuzschmerzen. Der Urin wird künstlich entleert.

14. I. Heute Nacht sind wieder geringe Mengen Blut abgegangen, Urin wurde in ganz geringer Menge spontan entleert, der übrige wurde mit dem Katheter entleert, die brennenden Schmerzen in der Vagina haben sich auf Sublimateinspülungen und Applikation von Eisstückchen gebessert.

16. I. Der gestern bestehende Schmerz im Leib hat sich gebessert, blutiger Ausfluss ist nicht mehr vorhanden. Exurese erfolgt spontan, kaum erschwert, Appetit ist gut, Stuhl ist noch nicht erfolgt (Ol. Ricini); Vaginalirrigation.

19. I. Patientin klagt heute wieder über Leib- und Kreuzschmerzen, beim Uriniren sind Beschwerden vorhanden, Brennen in der Wunde und Ausfluss ist jedoch nicht mehr vorhanden. Auf Ol. Ricini erfolgt Stuhl.

22. I. Die Urinentleerung soll immer noch mit Beschwerden verbunden sein, indem Patientin nach erfolgter Entleerung das Gefühl hat, als ob noch eine beträchtliche Menge in der Blase sei, der künstlich entleerte Urin = $^1/_8$ Liter. Das sonstige Befinden der Patientin ist befriedigend. Zuweilen besteht etwas Leibschmerz, gegen die seit 2 Tagen bestehende Obstipation wird Ol. Ricini verordnet.

24. I. Gestern wurden mehrere Nähte aus dem untern Theil der vorderen Vaginalwand entfernt. Dieselben lagen vollständig

reaktionslos, die Stichkanäle eitern nicht. In der Nacht hat sich nach vorausgegangenen diffusen Schmerzen im Abdomen beträchtlicher Blutabgang gezeigt. Die Harnentleerung soll nur noch geringe Beschwerden verursachen.

Ord.: Bacc. Junip. 15,0 : 150,0
Kali acetic.
Oxymel Scyllae aa 5,0
D. S. 3 stündlich ein Esslöffel.

25. I. Entlassungstag. Entlassungsbefund: Patientin fühlt sich wohl, die Vagina ist beträchtlich verengt, im oberen Theil der vorderen Wand liegen noch mehrere fil de florence Suturen, an der Lage des Uterus hat sich nichts geändert; von einem Tiefertreten oder einem Herabtreten der vorderen Scheidenwand ist auch bei Anwendung der Bauchpresse nichts zu bemerken.

---

31. I. Patientin ist in ihrer brieflichen Antwort auf briefliche Anfrage über ihr Befinden schon jetzt nicht recht zufrieden, sie sei bettlägerig, sehr schwach, habe „starken, scharfen Ausfluss"; auch „trete eine Senkung hervor".

IX. Fall.

Katharina G., 58 Jahre, Oekonomensfrau,
verheirathet seit 19 Jahren.
24. VIII. 85.

Prolapsus uteri incompletus et inversio parietis vaginal. ant. et post.

Anamnese: Der Vater der Patientin starb 72 Jahre alt, die Mutter mit 64 Jahren an Wassersucht, 2 Schwestern sind gestorben und zwar die ältere mit 48 Jahren, die jüngere mit 28 Jahren, beide wahrscheinlich an Phthisis, der noch lebende Bruder ist vollständig gesund; im Alter von 4 Jahren machte Patientin Scharlach, im Alter von 36 Jahren im Anschluss an

ein voraufgegangenes Wochenbett die Masern durch, vor 4 Jahren, im 54. Jahr, die Diphteritis. Die Menses traten im 14. Jahre ein, dauerten immer 3 Tage, waren wie auch in der Zukunft immer schwach, einmal blieb die Menstruation 8 Wochen aus und kam dann regelmässig alle 3 Wochen wieder. Stets war die Regel mit Schmerzen verbunden, die am 1. Tage des Blutabgangs eintraten und mit demselben auch verschwanden. Im Alter von 36 Jahren machte Patientin ihre erste und einzige Entbindung durch, die von einem grossen Blutverlust abgesehen ganz normal verlief. Im Wochenbett schonte sich Patientin gar nicht, stand schon am 3. Tage auf und verlor dabei abermals Blut; seit dieser Zeit fühlte sich Patientin nie mehr recht gesund; Fehlgeburten machte Patientin keine durch; jetzt klagt Patientin über ziehende Schmerzen im Kreuz und in den Füssen.

Status praesens: Patientin sieht ziemlich frisch aus, der Panniculus ist mässig entwickelt; mittelgrosser, kräftig gebauter Körper. Der Leib ist weich, allenthalben eindrückbar und schmerzfrei, die Mittellinie bis zum Nabel pigmentirt. Die kleinen Labien überragen die grossen nur wenig, wenn die Patientin ruhig im Bette liegt, so sind die kleinen Labien geschlossen, presst sie dagegen, so tritt die verlängerte Cervix hervor. Die Vagina ist lang, glatt, gefaltet, besonders an der vorderen Wand, an der hinteren Wand weniger; beide Wände sind invertirt. Der Uterus ist im Zustand der senilen Atrophie und liegt anteflectirt. Die Höhle des Uterus und der Cervix beträgt 7 cm.

27. VIII. Operation: Colporrhaphia ant. und post. Aus der vorderen Vaginalwand wird ein circa Fünfmarkstück grosses, ovales Stück excidirt, wobei 4 Gefässe spritzen, nach deren Umstechung die Ränder durch die Naht vereinigt werden. Die Colporrhaphia post. wurde sofort angeschlossen: Aus der hinteren Vaginalwand ein grösseres Stück entfernt, rechts unten konnte man ein blossgelegtes, aber nicht verletztes Gefäss erkennen. Die

Operation verlief ohne jeglichen Zwischenfall, die Nähte wurden versenkt.

Die Dauer der Operation betrug 35 Minuten. Patientin war tief narkotisirt, hatte ziemlich viel Blut verloren während der Operation und brauchte daher längere Zeit, um wieder zum klaren Bewusstsein zu kommen, der Puls war ziemlich klein und unregelmässig. Lange Zeit fortgesetzte künstliche Respiration, 3 Aetherinjektionen, reiben mit nassen Tüchern brachten es zu Stande, dass Patientin um 12 Uhr Mittags (um 10 Uhr Vormittags wurde die Operation begonnen) vollkommen erwacht und bei klarem Bewusstsein war. Bald darauf trat Erbrechen eines grünlichen Schleimes ein, das jedoch bald nachliess und erst während der Nacht, die Patientin trotz 0,01 Morphium ziemlich schlaflos verbrachte, in starkem Masse wieder auftrat.

28. VIII. M.: 36,7, A.: 37,4. Patientin fühlt sich sehr angegriffen, das Erbrechen konnte trotz häufig verabreichter Eisstückchen nicht gestillt werden; Patientin klagt über Leib- und Magenschmerzen, von Seiten der Genitalien besteht keine Reaction, der Puls ist heute voll, kräftig und regelmässig.

29. VIII. Trotz Eis und Morphium erbricht Patientin immer noch, Ord.: Acid. Halleri. Die Nähte liegen gut, die Wundränder sind sugillirt.

1. IX. Erst heute hat das Erbrechen aufgehört. Die brennenden Schmerzen am Rücken, über die Patientin schon gestern klagte, sind einer Application von Senfpapier heute gewichen, der Appetit hat sich gebessert; der Stuhl erfolgt ohne Medication, der Urin geht unwillkürlich ab, der Ausfluss ist übelriechend. Einzelne Nähte beginnen durchzuschneiden.

Ord.: Tinct. Rhei vinos. und Chin. compos. 2 Nähte werden entfernt, die kleinen Labien sind in ihren oberen Partien graugelblich verfärbt, wogegen Umschläge von Carbol angewandt werden. Die Nates in der Nähe der Wundränder sind blutig sugillirt, die Wundränder selbst stellenweise eiternd; wegen Eiterung der

Stichkanäle wurden schon gestern 5—6 Suturen entfernt. Das subjektive Befinden der Patientin ist heute ein gutes. Die Dammwunde ist noch nicht verheilt, sondern klafft und eitert: Jodoform. Gegen die bestehende Obstipation Ol. Ricini.

6. IX. Die Dammwunde klafft stark, ist auf der ganzen Oberfläche mit einem schmutzig grauen Belag bedeckt, die aus Jodoform und Eiter besteht, Schmerzen sind nich vorhanden, die Wunde granulirt gut, secernirt ziemlich reichlich. Die Exurese ist etwas erschwert, Patientin muss die Bauchpresse sehr stark anstrengen und kann trotzdem immer nur eine kleine Quantität Urin entleeren, dabei sind brennende Schmerzen vorhanden. In den Inguinalfalten besteht Intertrigo, Appetit ist gut. Patientin klagt auch über Leibschmerzen.

11. IX. Patientin hat gut geruht, hat etwas brennenden Schmerz in der Wunde, besondes bei der noch immer schwer erfolgenden Exurese. Die Wunde granulirt gut, in den letzten Tagen wurde die Chinojodinbehandlung in Anwendung gezogen. In der Tiefe ist eine allerdings ziemlich dünne Vereinigung der angefrischten Partien zu Stande gekommen. Patientin hatte heute eine Defäcation. Ueber der Spina ilei post. sinistra finden sich einzelne linsengrose Decubitusstellen.

12. IX. Während der Nacht hatte Patientin Leibschmerzen; die Dammwunde die jetzt schön granulirt, beginnt allmählich vom Rande her zu vernarben, die Vereinigung ist in der Tiefe allerdings noch sehr zart, im hinteren Wundwinkel zeigt sich eine nicht ganz linsengrosse Oeffnung, die nach der Vagina durchzugehen scheint.

16. IX. Der Decubitus ist vollständig geheilt, die Wundhöhle ist etwa noch wallnussgross und vernarbt jetzt von den Rändern her ziemlich rasch.

22. IX. Patientin hat heute Nacht schlecht geruht wegen eines bestehenden Gefühles von Druck auf Brust und Magen, seit dem Morgen fühlt sie sich wieder wohl. Die erwähnte

Oeffnung im hinteren Wundwinkel gegen die Vagina hat sich beträchtlich verkleinert, ist nur noch stecknadelkopfgross.

Die Wunde wurde alle Tage mit sehr gutem Erfolg mit Chinojodin behandelt; die Granulations- und Narbenbildung nahm seitdem, wenn auch langsam, doch sichtlich zu.

25. IX. Gute Nachtruhe; eine wesentliche Veränderung ist nicht zu konstatiren; wenn auch die Harnentleerung noch ziemlich erschwert und mit Schmerzen verbunden ist, so ist doch der Harndrang seltener geworden und können jetzt grössere Quantitäten auf einmal entleert werden. Stuhlgang erfolgt erst nach Darreichung von Ol. Ricini.

16. X. In den letzten Wochen ist die Wundhöhle sichtlich kleiner geworden, auch scheint sich die stecknadelkopfgrosse Oeffnung nach der Vagina hin allmählich schliessen zu wollen. In der Scheide liegen noch alle Nähte gut, ohne der Patientin Schmerz zu verursachen.

18. X. Die erwähnte, stecknadelkopfgrosse Oeffnung wird heute mit lapis infernalis geätzt.

20. X. Die kleine Oeffnung besteht unverändert fort; obwohl sie gestern und auch heute geätzt wurde, ist dieselbe nicht zum Schlusse zu bringen. Subjektives Wohlbefinden ist in vollem Masse vorhanden. Die Exurese geht fast ohne alle Beschwerden vor sich, Patientin hat noch während der Harnentleerung ein leicht schmerzhaftes Gefühl von Spannung in der Urethra.

22. X. Entlassungstag. Entlassungsbefund: Das Allgemeinbefinden der Patientin ist ein vollkommen gutes, sie fühlt sich kräftig und gesund, der Appetit ist gut, die Zunge rein. So ziemlich in der Mitte des Dammes befindet sich noch eine kleine, kaum erbsengrosse, sehr gut granulirende Wundhöhle, in der Tiefe derselben eine stecknadelkopfgrosse Oeffnung, durch welche man mit einer feinen Sonde in die Vagina eindringen kann. Die Vagina ist besonders im Introitus stark verengt, die noch liegen-

den Nähte machen der Patientin gar keine Beschwerden. Bei der Entleerung des Harns hat Patientin noch leichte Schmerzen.

9. XI. Patientin kommt heute zur Klinik, um die noch liegenden Nähte herausnehmen zu lassen. Die Untersuchung ergibt, dass die Scheiden-Dammfistel noch besteht, ihre Ränder und Umgebung ist leicht geröthet und excoriirt durch das abfliessende Scheidensekret. Patientin wird behufs Schliessung der Fistel durch Circumcision aufgenommen.

11. XI. Operation: Nach Blosslegung des Operationsfeldes wird die Narbe vom vorderen Ende des Dammes oberflächlich bis zur Fistel discidirt, die Ränder der Fistel angefrischt und der Damm von hier aus bis zum vorderen Rand wieder durch fil de florence Suturen, die mit Glasperlen versehen werden, vereinigt.

12. XI. Die Wunde ist vollkommen reaktionslos, weder geschwellt noch geröthet. Patientin klagt über geringe brennende Schmerzen. Die Exurese ist in keiner Weise gehemmt.

15. XI. Gestern war eine Temperatursteigerung von 38,1, 39,2 vorhanden mit Kopfschmerzen und Schmerzen in der Magengegend. Die Wunde ist vollkommen reaktionslos. Mehrere Suturen haben durchgeschnitten. Das Allgemeinbefinden ist heute befriedigend, Schmerzen sind nicht vorhanden, nur besteht ein Gefühl von Druck auf der rechten Brustseite.

17. XI. Es wurden 2 fil de florence Suturen gestern entfernt; da, wo dieselben lagen, zeigt der Damm eine vollständige, wenn auch zarte Vereinigung. Durch den Druck der Perlen sind einige ganz kleine, gut granulirende Ulcera entstanden. Die Wunde sieht vollkommen gut aus. Chinojodin.

19. XI. Die Chinojodinbehandlung wird fortgesetzt. Heute werden abermals 2 fil de florence Suturen entfernt. Die Stichkanäle eitern nicht, der Damm ist linear vereinigt.

26. XI. Entlassungstag. Entlassungsbefund: Sämmtliche Nähte werden entfernt, der Damm ist linear vereinigt, bildet

eine sehr feste Brücke, die Scheide ist eng, die Portio steht an normaler Stelle, tritt auch bei starker Anwendung der Bauchpresse nicht erheblich tiefer. Das Allgemeinbefinden ist ein vollständig gutes.

---

1. II. 86. Patientin schreibt, dass ihr es von verschiedenen kleinen Beschwerden abgesehen, gut gehe; „der Vorfall trete nicht heraus."

X. Fall.

K. Therese, 40 Jahre alt, Bauersfrau,
verheirathet seit 6 Jahren.
Inversio parietis vagin. ant. und post., Prolapsus uteri incomplet., Cystocele.
29. XII. 85.

Anamnese: Aufenthalt des Vaters ist unbekannt, er soll noch am Leben sein, die Mutter der Patientin starb im 8. Monat der Schwangerschaft an einer Blutung, 1 Schwester der Patientin lebt und ist gesund. Als Kind hatte Patientin die Masern durchgemacht, im 16. Lebensjahre Icterus, im 20. Scharlach. sonst war Patientin ausser der Zeit der Regel immer gesund. Zum erstenmal trat die Regel im 14. Jahre auf, ziemlich stark von 3—4 tägiger Dauer, ohne Molimina, kehrte alle 4 Wochen wieder, bisweilen schon nach 3 Wochen in gleicher Beschaffenheit; vom 19. Lebensjahr nun traten immer am 1. Tage der Regel heftige, krampfartige Schmerzen ein; erst nach der ersten Geburt wurden die Menses wieder schmerzlos. Letzte Regel 8. Dezember. Patientin gebar 2 Mal.

I: 9. Juni 1882 — Knabe — Kopflage — langer, spontaner Verlauf der Geburt — Kind lebt und ist gesund.

II: 17. Sept. 1884 — Mädchen — Kopflage — ohne Kunsthilfe — Kind lebt und ist gesund.

Beide Schwangerschaften und Wochenbetten verliefen ohne jegliche Störung, Patientin stillte beide Kinder 2 Monate lang. Seit der ersten Entbindung nun bemerkte Patientin, dass bei längerem Gehen, Stehen oder grösseren Anstrengungen der Bauchpresse eine kleine Geschwulst zwischen die Labien trete. Die Beschwerden waren damals noch gering, indem sich Patientin sofort in ärztliche Behandlung begab und durch das Tragen eines Pessars wenig von ihren Leiden verspürte. Bald nach der zweiten Entbindung jedoch wurde die Geschwulst rasch bedeutend grösser, indem sie fast die Grösse einer Mannsfaust erreichte. Patientin hatte in der letzten Zeit auch Harn- und Stuhlbeschwerden und sucht nun auf Anrathen die klinische Behandlung auf.

Status praesens: Patientin ist ziemlich mager, jedoch kräftig gebaut und von ziemlich gutem Aussehen. Herz und Lungen zeigen keinerlei Anomalien; der Leib ist weich, nirgends druckempfindlich, ein Tumor ist in demselben nicht fühlbar; in den etwas vorgewölbten Bauchdecken ist in der linea alba ein schwacher, bis zum Nabel hinauf pigmentirter Streif sichtbar, der Nabel bildet eine flache Hautfalte, striae nicht sichtbar; die Vulva ist in ihrer untern Hälfte geschlossen, die obere klafft bei prominirenden kleinen Labien. Beim Pressen oder längeren Umhergehen kommt zwischen den Labien eine etwa gänseeigrosse Geschwulst zum Vorschein, dieselbe zeigt eine durch flache Prominenzen bedingte rauhe Oberfläche, die Consistenz des Tumors ist eine elastische; die Reposition gelingt ohne Schwierigkeiten; die Vagina ist mässig lang und weit, die Schleimhaut rauh und uneben und mit eingedickten Sekrettheilen bedeckt; beide Vaginalwände sind invertirt; Cystocele. Der Uterus steht tiefer als gewöhnlich, die Portio ca. 2 cm lang, weich und aufgelockert, die Muttermundslippen sind gleich lang und dick, in den äussern Muttermund lässt sich die Fingerspitze einlegen, Uterus selbst ist nicht vergrössert, liegt in Retroflection, in Folge dessen auch die Vaginalportion der vorderen Beckenwand genähert, an dem

corpus uteri sind mehrere kirschkern- bis haselnussgrosse Prominenzen zu fühlen.

30. XII. Operation: Colporrhaphia anterior und Colpoperineoauxesis nach Hegar.

30. XII. Abends: 37,5. Patientin schlief nach der Operation lange; die Wundränder sind leicht ödematös, Blutabgang ist gering, die Exurese erfolgt spontan.

31. XII. M.: 37,7, A.: 37,7. Während der Nacht erbrach Patientin mehrmals, Brechreiz besteht noch fort, dessgleichen der Blutabgang, das Oedem der Wundränder ist geringer geworden, die Exurese erfolgt spontan.

2. I. 86. Patientin hat geruht; an den Wundrändern, die weder geschwellt noch geröthet sind, bestehen geringe brennende Schmerzen; einige Nähte fangen an durchzuschneiden. Während der Nacht und heute am Tage besteht ziemlich reichlicher Blutabgang; die Exurese ist nicht erschwert, nur mit geringem Brennen verbunden, Appetit ist gut, Stuhl noch nicht erfolgt. Ord.: Aqua plumbi.

4. I. Seit gestern Abends ist kein Blut mehr abgegangen, die Schmerzen an der Wunde sind gering, Schwellung ist nicht vorhanden; die Suturen haben namentlich am hintern Wundwinkel etwas weiter durchgeschnitten; heute erfolgt eine spontane Defäcation. Die Bleiwasserumschläge werden fortgesetzt.

6. I. Blutabgang ist fast nicht mehr vorhanden; gestern erfolgte wieder eine spontane Stuhlentleerung. Am Damm werden 4 durchschneidende Nähte entfernt; in der Tiefe sind die Wundränder vereinigt, oberflächlich klaffen sie jedoch. Von jetzt ab wird die Wundfläche mit Chinojodin behandelt.

12. I. Bei Entfernung eines ziemlich dicken Schorfes zeigt sich die Wunde in den oberen Partien noch nicht fester vereinigt, die Granulationen sind mässig reichlich; im Allgemeinen befindet sich Patientin wohl.

19. I. Gestern bestand den Tag über in Folge des Chinojo-

dins starkes Brennen an der Dammwunde. In der Mitte des rechten Dammwundrandes findet sich eine erbsengrosse, gut granulirende Vertiefung, Secretion der Wunde ist sehr gering.

21. I. Entlassungstag. Entlassungsbefund: Patientin befindet sich vollkommen wohl und war die letzten Tage stets lange ausser Bett. Beim Umhergehen hat sie, abgesehen von geringen durch die Suturen verursachten stechenden Schmerzen, keinerlei Beschwerden. Vor der Entlassung werden aus der hinteren Vaginalwand mehrere im untern Theil derselben liegende Suturen entfernt, die höher hinauf und in der vorderen Wand befindlichen bleiben liegen. Der Introitus ist verengt, der Damm verlängert; am vorderen Rand ist derselbe glatt verheilt, nach hinten zu klaffen die Wundränder oberflächlich ein wenig, sind theils vernarbt, theils mit Granulationen versehen, in der Tiefe jedoch ist eine feste Vereinigung zu Stande gekommen. Die Scheide ist für 2 Finger durchgängig, die Portio steht etwas nach vorn und oben, der fundus uteri liegt in Retroflexionsstellung dritten Grades. Die Vagina liefert noch ein wenig eitriges Sekret. Die Exurese erfolgt spontan und ohne jegliche Beschwerde.

Patientin ist in ihrem Schreiben vom 12. II. 86, abgesehen von geringen Schmerzen, die ihr die noch liegenden Nähte verursachen, mit ihrem Befinden in vollstem Masse zufrieden und ausserordentlich dankbar für die segensreiche Operation.

XI. Fall.

Sch. Elisabeth, 46 Jahre, Oekonomensfrau,
verheirathet seit 1873.

Descensus uteri, inversio parietis vaginae anterior.; Cystocele.

6. X. 85.

Anamnese: Der Vater lebt und ist gesund (85 Jahre alt), die Mutter starb vor 9 Jahren im Alter von 72 Jahren an Altersschwäche, 1 Jahr vor ihrem Tode hatte sie der Schlag gerührt,

die 3 Brüder der Patientin leben und sind gesund, 2 Schwestern starben im 39. und 45. Jahr; erstere starb im Wochenbett am 13. Tage p. p. (angewachsene Nachgeburt, Puerperalfieber), die zweite starb 3 Wochen nachdem sie der Schlag gerührt hatte. Ueber Kinder- und spätere Krankheiten der Patientin ist nichts eruirbar. Die erste Menstruation bekam Patientin mit 14 Jahren, sie war stark, von 4—5 tägiger Dauer, kehrte regelmässig alle 4 Wochen wieder; Schmerzen waren niemals vorhanden, die letzte Regel hatte Patientin vor 3 Wochen. Patientin gebar 2 mal und machte 2 Fehlgeburten durch:

I: 1873 — nach 2 tägiger Dauer mit dem forceps beendigt — Wochenbett normal — Kind starb nach 10 Tagen.

II: 1874 — Kopflage — spontan — 3 Stunden nach Geburt des Kindes wurde die angewachsene (!) Nachgeburt künstlich gelöst — nach 2 Tagen trat Fieber ein, das puerp. 14 Tage an's Bett fesselte. Das Kind lebt und ist gesund.

Die beiden Fehlgeburten machte Patientin im Jahre 1872 durch:

I: 11 Wochen post conceptionem,

II: 12 Wochen post conceptionem.

Patientin stand am Tage nach erfolgten Abortus schon wieder auf, obwohl sie beidemale viel Blut verloren hatte; es soll 14 Tage grosse Schwäche bestanden haben.

Jetzt klagt Patientin über Schmerzen im Kreuz und in den abhängigen Partien des Abdomen; starker fluor ist vorhanden, an den äusseren Genitalien starkes Brennen, desgleichen an der Innenfläche der Oberschenkel. Schon einige Wochen nach der ersten Entbindung, so gibt Patientin an, sei eine etwa hühnereigrosse Geschwulst zwischen den grossen Labien sichtbar geworden, sobald Patientin einigermassen schwer arbeitete oder schweren Stuhlgang hatte, allmählig sei die Geschwulst bis zu ihrer jetzigen Grösse herangewachsen. Die Behandlung mit Ringen von Seite einer Hebamme und 3 Aerzten (!) sei erfolglos

gewesen, da selbst bei eingelegtem Ring bei jeder Anstrengung die Geschwulst aus der rima trat. Die Urinentleerung ging nach von der Patientin vorgenommener Reposition immer gut von Statten. Da Patientin durch ihr Leiden an schwerer Arbeit gehindert war und sich auch bisweilen Schmerzen einstellten, so sucht Patientin diesseitige Behandlung auf.

Status praesens: Patientin ist ziemlich gross, kräftig gebaut, etwas abgemagert, sieht gesund aus, die Wangen lebhaft geröthet. Der Leib ist leicht vorgewölbt, Bauchdecken sind dünn, fettarm, wenig alte striae, die Mittellinie ist bis zum Nabel leicht pigmentirt, der Nabel etwas vorgewölbt, Inguinaldrüsen beiderseits wenig geschwellt. Die Labia majora überdecken die Labia minora nicht vollständig. Wenn Patientin presst, so tritt aus der Vulva eine birnengrosse Geschwulst hervor, die Oberfläche derselben wird gebildet von der vordern Vaginalwand, die Schleimhaut der vordern Wand ist stark gewulstet, am untern Theile derselben finden sich zahlreiche papilläre Wucherungen, welche die Mündung der Urethra fast ganz bedecken, die Farbe der Scheidenschleimhaut ist eine röthlich livide. Von der hintern Vaginalwand ist nur ein Theil von der Grösse einer Wallnuss vorgefallen. Der Muttermund kommt ausserhalb der Vulva zum Vorschein, er findet sich etwa 3 cm vom Introitus entfernt. Beide Muttermundlippen sind stark vergrössert, fühlen sich knorpelig an und umsäumen wallartig den Muttermund. Die hintere Lippe ist nach rechts hin vor ihrer Basis abgesprengt, nach links hin sitzt sie auf einem ca. $^3/_4$ cm breiten Stiel und ragt so als ein nicht ganz welschnussgrosser rundlicher Körper in das Vaginallumen hinein. Der Uterus ist vergrössert, liegt nach rechts, ist retroflektirt. Cystocele ist vorhanden.

19. X. Operation: Colporrhaphia ant und post. Nach Einleitung der Narkose und Blosslegung des Operationsfeldes wird aus der vorderen Vaginalwand ein dicht hinter dem Tuberc. vag. beginnendes und an der vorderen Muttermundslippe endendes,

längsovales Stück excidirt; die Wundränder wurden durch 13 tiefe, zum Theil durch die Blasenwand gelegte fil de florence Suturen vereinigt.

Bei der Colporrh. post. wurde ebenfalls dicht hinter der Muttermundslippe begonnen und die hinteren Partien der grossen Labien mit in den Bereich der Anfrischungsfigur gezogen.

Beim Anstrengen der Bauchpresse in Folge der Brechbewegungen bemerkt man trotz der beträchtlichen Verengerung ein Tiefertreten des Tuberc. vag., wesshalb sodann noch ein kleines ovales Stückchen aus dieser Stelle resecirt wird, und die Wundränder mit 3—5 fil de florence Suturen vereinigt werden. Nach der Operation und im Laufe des Tages erbrach Patientin einigemal, während der Nacht ruhte sie wenig wegen lebhafter brennender Schmerzen in den äusseren Genitalien; gegen Morgen liessen die Schmerzen nach; Erbrechen trat in der Nacht nicht mehr ein; das Allgemeinbefinden ist heute befriedigend. Die Genitalien sind nicht geschwellt, nicht geröthet; da spontan kein Urin entleert wird, muss Patientin 3mal katheterisirt werden.

21. X. M.: 37,7, A.: 37,7. Nach einer guten Nacht fühlte sich Patientin heute vollständig wohl; Schmerzen sind nicht mehr vorhanden, der hintere Wundwinkel ist ödematös und geröthet. Seit gestern erfolgt die Exurese spontan, ohne alle Beschwerden. Seit der Operation besteht blutig tingirter Ausfluss aus der Scheide. Der Appetit ist gut, die Zunge etwas belegt; Bleiwasser.

23. X. Patientin fühlt etwas Brennen in der Wunde, hat jedoch gut geruht und befindet sich im Allgemeinen wohl. Beim Auseinanderziehen der grossen Labien fliesst etwas Eiter aus der Vagina. Die Exurese ist in keiner Weise gestört, Stuhlgang ist noch nicht erfolgt.

28. X. Gute Nachtruhe; Schmerzen sind nicht mehr vorhanden. Heute werden sämmtliche im Damm liegende Nähte entfernt; dieselben erweisen sich als mit dem Gewebe fest adhärent;

Röthung an den Stichkanälen ist nirgends vorhanden. Die Dammwunde ist fest vereinigt, nur im hinteren Wundwinkel klaffen die noch leicht geschwellten Ränder oberflächlich, in der Tiefe jedoch ist auch hier eine feste Vereinigung zu Stande gekommen; die kleinen Labien sind etwas ödematös, beim Auseinanderziehen derselben quillt aus der Scheide etwas Eiter. Die schon seit einigen Tagen eingeleitete Chinojodinbehandlung wird fortgesetzt, gegen die bestehende Obstipation wird pulv. liquirit. verabreicht.

31. X. Patientin war gestern längere Zeit ausser Bett und ging ohne jede Beschwerde ziemlich viel umher. Die kleinen Labien sind nicht mehr geschwellt, die Dammwunde vollständig geheilt und fest vereinigt. Exurese und Stuhl erfolgt spontan, der Appetit ist gut.

4. XI. Entlassungstag. Entlassungsbefund: Allgemeinbefinden ist sehr gut. Der Damm ist beträchtlich verlängert. Introitus und Vagina bedeutend verengert, für einen Finger bequem durchgängig. Die Nähte liegen gut, Schwellung ist nirgends vorhanden; die Portio steht an normaler Stelle.

---

13. II. 86. Patientin benachrichtigt uns brieflich, dass sie ganz gesund sei; sie kann alle ihre häuslichen Arbeiten wieder verrichten wie ehedem, ist durch die Operation „ganz neugeboren".

Ich schliesse meine Mittheilung mit der Versicherung meines höflichsten Dankes gegen meinen hochverehrteu Lehrer, Herrn Geheimrath Professor Dr. Winckel, der mir in freundlichster Bereitwilligkeit die Publication dieser Fälle gestattete.